RADIOLOGICAL IMAGING NOTES

Volume II

VISIT…

LANZAROTE Caliente.COM

بسم الله الرحمن الرحيم

Vol. I

1-Brain

2-Abdomen

3-MRI Made Easy

Vol. II

1-Muscloskeletal

2-Head & Neck

Vol. III

1-Chest

2-Spine

3-Female Imaging

Contact me:Doctorkhaled2005@yahoo,com

Facebook: Khaled Tarek (Rad)

MUSCULO SKELETAL

1-Knee

2-Shoulder

3-Ankle

4-Elbow

5-Hip

6-Wrist

7-Inflammatory Lesions

8-Bone Infection

9-Bone Tumors

خطة الـ Knee ← عاوز اشوف ايه ← بيتشاف فيه ← ايه ← Nor. ← ايه Abnormal
eg. meniscus — eg. Ant. or Post med. or lat. — بتاعه — بتاعه

بسم الله الرحمن الرحيم

MRI of The Knee

⊛ Indications:
1- Pain
2- Trauma
3- Swelling
4- Osteoarthritis

Tumor — Inflam. — post traumatic — الحادثة ← لو مش كويس في

⊛ Exam Technique:-

* Patient preparation:-
- fasting 4-6 hours: if injection of contrast is indicated or under GA
* Position: Supine
* Surface Coil of the Knee (one Knee is examined in each time)
* Scanning parameters:
- 4 mm slice thickness & 1mm interslice gap
- Field of view = 16 cm (FOV). From 14-20 according to size of Knee

الفيلد ده زي ما بقول ← وقوا في الوقت بيكبر ال FOV والصورة بتطلع صغيرة ومش حلوة

⊛ protocol of examination:-

* Axial T_1 localizer, T_2
* Sagittal: T_1, PD, T_2 (or T_2* or STIR, fat suppressn)
* Coronal: GE (gradient echo), STIR, fat suppressn
* If contrast is injected: Axial, sagittal, Coronal T_1 WIs.

اي joint لازم تاخد الـ sagittal axial كنسخ واحد مميز
لكل joint وجوده اللي بنا فيه عشير والباقي عادي Coronal

N.B. المتتابعة ازاي تميز ال pulse sequence في الصورة ← تبص على ال Bone marrow

T_1	T_2	GE	STIR
ابيض قوي	اقل بياضا	رمادي	اسود وافتح قوي

تبص على ال articular cartilage "طبقة ملساء" فهيكون لونه غامق في ال T_1 وفاتح في ال T_2
لونه رمادي في ال PD و ال STIR مهم جدا في ال (menesci)

⊛ Kinematic MRI: Dynamic exam of the Knee

Road Map of the Knee Joint :-

Sagittal ← sequence اهم

Items to be evaluated	where
* Menisci (med. & lat.)	Sagittal PD
* Tendons (Quadriceps, patellar)	Sagittal PD
* ligaments : - Cruciate (ACL, PCL)	sagittal PD
- Collateral	Coronal
- Retinacular	Axial
* Bones	Sagittal T_1, T_2
* Synovial effusion	Sagittal T_2

Anatomy of The Knee

2013 م

Meniscus :-

- There are 2 Menisci → Med. & lat.

* Medial Meniscus :-



(موز وقرد)

- Banana shaped — تخيله مدورا " قرد ☺"
- post. horn is wider, longer and taller than the anterior one
- post. horn is tightly attached to the capsule — صعب جدا انه يتقطع ← عاوز ضغط كبير
- Grade II degeneration is more common — وعشان كده هو عرضة اكتر لل degeneration "الحبل يتقطع اسهل من الاستيك"

* ال meniscus عامل زي فص اليوسفندي في ال Sagittal ← تخيله مدبرا ورفيع مسطح

patella → post.

* طول ما انت بتشتغل في ال Knee ← ال (Patella) على ايدك ال ← ال Sagittal view
* زي ما قلنا ال meniscus لونه اسود في كل ال sequences طالما انه طبيعي



*Lateral Meniscus :-

- C - shaped
- Post & ant. horns are symmetric
- Ant. horn may be hypoplastic i.e. extremly thin
- Discoid meniscus & meniscus cysts are more common.

الـ ant. horn زيه زي الـ post.

"راجع نفسك ميت مرة قبل ما تقول ان في tear في الـ post. horn of lat. meniscus"

* لو الـ ant. horn مش واضح في الصورة والحيايه مش بيشتكي ← عادي ← اذا شكل فيه acceptable

الا لو الحيايه بيشتكي جامد وعنده history لـ Trauma ← يبقى تدور على lesion

* ازاي تعرف الـ lat. من الـ med. menisci ← 3 حاجات

1- اول حاجه الـ fibula ← يبقى انت lat.

2- لو الـ ant. horn قد الـ post. يبقى ده "غالباً" ← lat. لأن الـ med. الطبيعي فيه الـ post. horn اكبر من الـ Ant.

3- منظر الـ Tibia ← لو lat. بيبقى فيه شفه مسوراً عشان الـ fibula تدخل فيه ولو med. بيبقى عدله زي الطبيعي



* Coronal Cuts of the menisci:-

* اجرضوا شكله هيكون مثلث ◁ ▷ لكن الفكره انك تعرف ده post. ولا ant.

تعتمد على الـ cut دي هل هي قدام ولا ورا

* غالباً مش بتعتمد على الـ menisci في الـ Coronal, بتعتمد على الـ Sagittal PD ولو

الصورة مش حلوه ترجع لـ Coronal GE مش Coronal STIR لان الـ GE بيعمل

"augmentation" لـ "signal" فلو في حاجه هتتباين على طول ← فلو الـ GE سليم

يبقى دماغك هتالي انت شكيت فيه في الـ PD لان الصورة وحشه

* أوعى تشخص meniscal lesions في الـ T_1 ← لا يتكتب على الـ ...

في الـ Coronal ازاي تعرف Ant. من post. ← الـ cuts بعد الـ Ant. ← Patella مباشرة

post. ← Femoral Notch & PCL (later)



N.B. Tendon of the popliteus muscle بيعدي في آخر الـ (lat.) مش ورا
فلما بالك من الـ anatomy لانك ممكن تفكر انه tear في الـ lat. meniscus
N.B. اي Abnormality واخر حدود الـ meniscus ← degeneration واي
Abnormality بتعدي حدود الـ meniscus تكتبي tear

Cruciate ligaments :- ACL, PCL (27:40 min)

* فلما بالك لازم الـ PCL ← دايماً مكانه معروف وواضح ومشابه كده يستخدم كـ landmark
* الاتنين ACL & PCL طالعين من الـ Post aspect of the Femur
Ant tibia ← ACL
post. tibia ← PCL



B. PCL : Cord like عامل زي حرف الـ (T) ولونه أسود
قدام وورا الـ PCL فيه 2 ligaments صغيرين
الـ H قبل الـ PCL
Ligament of Humphrey anterior to the PCL
Ligament of Wrisberg posterior to the PCL
صعب جداً انك تشوفهم في الصور العادية لانه لونهم اسود في كل الصور زي الـ PCL العادي



⊛ ACL :-

لو انت بعيت في ال cut وشوفت ال PCL واضح ومش شايف ال ACL قدامك احتمالين

1) Wrong Angle of scanning

2) Torn ACL

طب ازاي تعرف انهي واحد فيهم ← بص ع ال Coronal لو لقيت ال ACL يبقى الزاويه غلط ← لو مش موجود في ال Coronal يبقى اتقطع

N.B. في بعض الحالات ممكن تشوف ال ACL & PCL في نفس ال cut مع بعض

⊛ patellar Retinacular ligaments :- بشوفها في ال axial

Def.: They are ligaments connecting patella to the femur

They are 2: med. & lat. patellar retinaculae

متعرف ال lat. من ال med. ال lat. لكن غالباً ال Fibula مش بتبان في نفس ال cut اللي بتظهر فيه ال retinacaulae لانها بتقطع ال axial لفوق

فبتعرفها بال shape ← patella & The 2 articular surface of z patella

med. قصير

lat. طويل ← ل

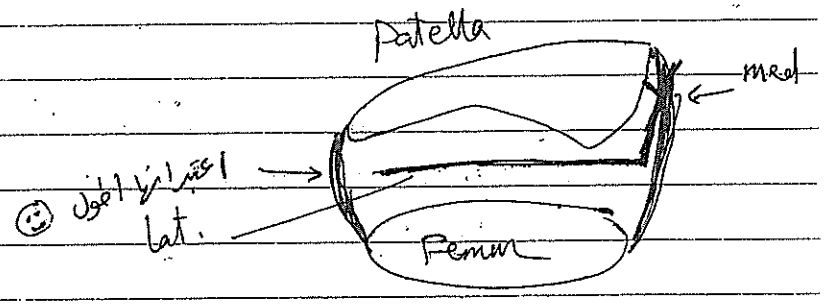

في معظم الاحوال ال lat. retinacula ماسكة في ال patela بـ fascicle

واحده او خط واحد في الآخر في الحنيه انهم ⊛ في ال med. في حالات كتير

Collateral ligaments:- تبعي على ال Coronal

MCL: 8-11 cm (usually in intimate relatn c̄ the bone) Med. → ماسك

LCL: 5-7 cm ماسك في ال Fibular head وفي مسافة بينه وبين العضم

Isolated injuries are rare, Usually associated c̄ ACL & MM.

N.B. عشان تتأكد انك شايف ال LCL لازم تشوف head of the fibula

ال MCL لازم في ال Condyles of femur & Tibia ←

ازاي تعرف ال med. من ال lat. تبعي على ال Femoral Notch

(زي ما قلنا بتكون post. زي ما هي) هتلاقي ال PCL ماسك في ال med.

Condyle اللي هي المتصل ال transverse بتاعت وال ACL ماشي

عدل وناحية ال lat.

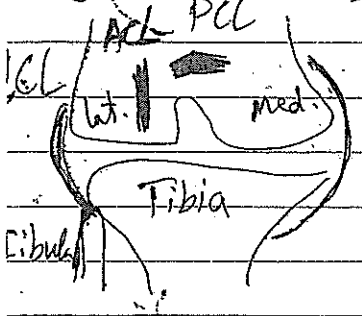

MCL

(MCL)

N.B. تعرف ال lenel بتاع ال MCL

ال PCL طالما لاقيه فوق ال Femoral Notch

يبقى عندك ال MCL

ال MCL مفيش حواليه مياه (fluid signal) ولازم يكون لازم في العضم ← لازم

في ال femoral epicondyle فوق و في ال tibial metaphysis تحت.

فلو لقيت حواليه مياه او بعد عن العضم يبقى ده pathology

(LCL)

في ال Coronal زي ما قلنا ← نازل من ال femur وماسك تحت في ال Fibular head

في ال sagittal (اول cuts وهات بره قوي) ← هتلاقيه نازل من فوق لتحت عند ال

Fibular head وجواه ال biceps tendon وده احسن view تشوف بيه

ال Tendon of biceps femoris.



2013

meniscal tear 27 min

(6) Knee

Meniscal lesions

للتعرف ال : PD

- Degeneration
- Tear
- Meniscal cyst
- Discoid Meniscus

- الطبيعي ان ال meniscus لونه اسود في كل ال sequences ← لونه signal غير الأسود يبقى ده Abnormal ← إما Tear او Degeneration ← طب ايه الفرق بينهم؟
- الفرق ان ال degeneration بتكون داخل جوه ال meniscus بكره ال lesion امتد الى سطح ال meniscus يبقى ده Tear

Meniscal Degeneration:-

- Type I: نقطة داخل المثلث
- Type II: خط داخل المثلث

الخط ده مسموح له انه يوصل ال bare بتاعت المثلث وال bare دي اسمها meniscocapsular attachement وغالبا ال ده لو اتحرك لفوق او لتحت عند حافة المثلث هيبقى اسمه ← meniscal tear

- Meniscal fraying: كل المثلث سليم ما عدا ال apex بتاعته بتكون رمادي
ونادرا ما هتشوفه في ال clinical practice

Meniscal Tear:-

ده قطع في أحد أضلاع المثلث ممكن يكون Simple وممكن يكون Complex
المثلث ليه ٣ أضلاع ① ال bare قلنا ان دي meniscocapsular attachment
② الضلع اللي من فوق "اقل شهرة" Sup. articular surface or Femoral surface
③ الضلع اللي من تحت "اقل شهرة" Inf. articular surface or Tibial surface

Simple Tear: May be vertical or Horizontal

ال horizontal غالبا بتكون degeneration وغالبا tear ← degenerative tear
ال vertical غالبا بتكون Traumatic origin ← Traumatic tear
غالبا ال ده ال meniscocapsular surface مالوش قيمة في ال tear عكس ال articular surface اهم جزء في تشخيص وتقييم ال tear

- Simple tear may be vertical, Horizontal or Root Tear.

* Root Tail (Radial Tear) (Ghost Meniscus):-

وانت بتبص على الركبة ← بعد ال cuts بتاعت ال PCL "نص الركبة" هتلاقي cut فيه ant. horn ومفيش post. horn ← ترجع ال cut اللي بعد متلاقي الاتنين ant. & post. horns في مكانهم وكويس



في ال ① cut قطعتلي ant. horn قدام لكسورا ومفيش حاجه "لأنه ال meniscus مقطوع"
في ال ② cut ملاقيتلنا جوا في ال meniscus قطعنا قدام في ال ant. horn وورا في ال post. horn عادي
- لازم تسأل العيان عن History of Previous op. or arthroscopy لأنهم في المناظير والعمليات بيقطعوا الجزء ده لكن لو مفيش حاجه ← يبقى ده (Tear) Complex Tear

* Flap tear (fish mouth):-



ده Complex tear في اتنين Vertical and horizontal Component

* Bucket handle tear:- اشهر واحد قديم / حديث

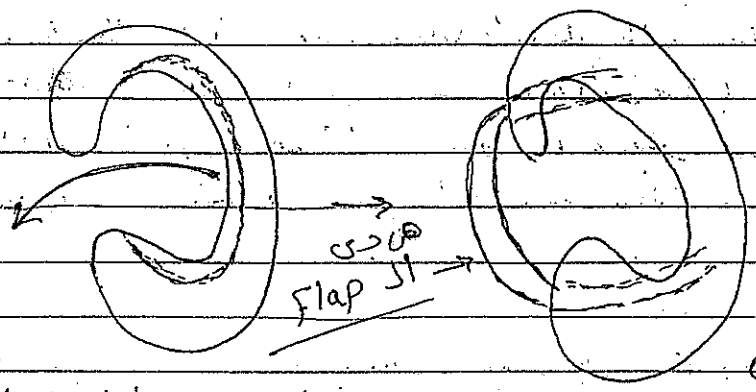

جزء من ال medial part بتاع ال med. meniscus اتقطع واتحرك ناحية ال PCL زي اليد بتاعت الجدول Bucket handle

- في علامة مهمة هي اللي هتخليك تشك ان ده Bucket handle وهي انك تلاقي ال post. horn اصغر او في نفس حجم ال ant. horn ← لو شفت العلامة دي هتعدي على العلامتين التانيين اللي هاكي لك ان ده Bucket handle tear Ant. horn → post. horn

* Double PCL sign: ال Fragment اللي وصل نزل ال tear اللي هي ال الجدول اتحركت ودخلت في ال interchondylar notch اللي فيه ال ACL & PCL وال PCL تحته ماشي بالعرض ناحية ال med. Condyle يبقى ال fragment دي هتكون ماشية بالعرض تحت ال PCL ← ترجع في ال Sagittal تلاقي PCL وتحته كأنك بتشوف PCL تاني يبقى ده اكيد Bucket handle tear

* Med. displaced fragment "in Coronal cuts"
post. horn smaller than Ant. horn of med. meniscus لكن العلامتين دول + Double PCL sign.

- ميكسرال Bucket handle tear يحصل في ال Lat. meniscus
لما إنها قلبت ال post. horn بتاع ال lat. meniscus من مكانها جامدة في ال capsule
فلما يحصل فيه Bucket handle بيتشد من الخلف يمكن علشان ال post. horn
هنا loose فبتتحرك من مكانها وطلع لقدام ده هيعمل علامة مشهورة
Double Delta sign : Bucket handle tear of the post. horn of the lat. meniscus

في ال sagittal من هتلاقي post. horn وهتلاقي ال two horns
مكان ال ant. horn وعامل علامة Double Delta sign

⊛ Menisco - Capsular separation :-
ال separation من يحصل في ال lat. aspect لأنه loose أساساً يمكن يحصل
بالأحرى على ال med. aspect لأن ال med. meniscus ماسكة جامدة في ال capsule
الطبيعي ان ال bare of meniscus في صور ال MRI تكون بعيدة عن ال capsule
بتاعت ال joint ، طب تعرف إزاي ان دي separation ؟
لو هتلاقي في history of trauma وفي مياه عند ال bare
خلي بالك ان الكلام ده في ال med. meniscus فقط لأنه في صور ال MRI الطبيعية
ممكن تلاقي مياه fluid signal bet. post. horn of lat. meniscus & capsule

⊛ Meniscal Degeneration :-
- Type I
- Type II
- Meniscal fraying

⊛ Meniscal Tear :-
* Simple Tear :
- Vertical
- Horizontal
- Root Tear

* Complex Tear :
- Flap
- Bucket handle
- Menisco capsular separation

2014

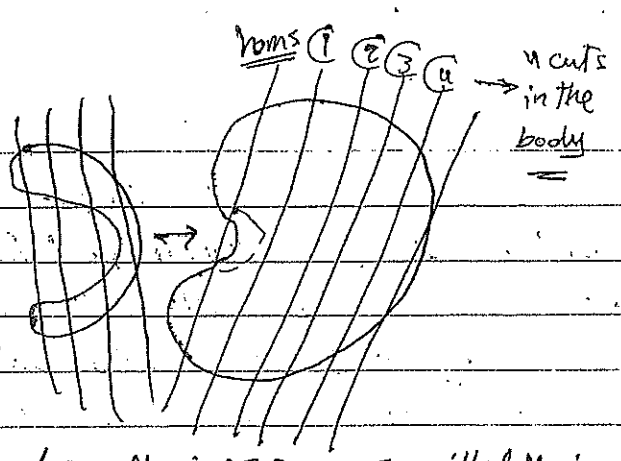

Discoid Meniscus:-

ال meniscus بدل ما هو C-shaped ←
ال body بتاعه بيتقطع ويبقى شبه ال
Intervertebral disc ←
ومن هنا جاء اسمه ← Discoid Meniscus

- في ال sagittal ← هتشوف ال meniscal Body في 3 مقاطع او اكتر ← ده معناه ان ال body كبير ← تشخص به Discoid Meniscus
- بيحصل بالأساس في ال lat. meniscus
- طبعاً بالاسم ← Discoid يعني "شبه" ال disc وده لأنه فيه two horns لكن صغيرين وال body هو اللي كبير



Meniscal Cyst:-

1- Cyst → كورة مليانة مياه طبعاً
2- Bare → bare عند ال
3- Meniscal Tear → لازم يكون في قطع
في 3 شروط هنا

- متشوفه جداً في ال lat. aspect لكن ممكن يطلع في ال med. meniscus
- بيستفضل تشخص meniscal Cyst لمجرد وجود كورة مليانة مياه عند ال meniscus وهو سليم ← دي اسمها meniscal Ganglion مالناش دعوة بيها
- هتشوف في ال sagittal ال tear وورا ال Cyst

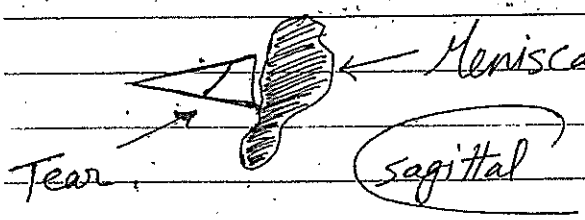

Ligamentous Lesions

عندنا 4 ligaments في الركبة وهم:
① ACL ② PCL
③ Collateral ligaments ④ patellar Retinacular ligaments.

I ACL :-

• أكثر واحد فيه مشاكل.
- زي ما قلنا طالع من الـ post. aspect of z femur وماسك في الـ ant. aspect of tibia
- في الـ Coronal عند الـ Intercondylar notch "في الـ cuts هتلاقي post."
لـ هتلاقي الجزء الـ transverse بتاع الـ PCL وجنبه الـ ACL نازل تحت
ACL PCL
• الـ PCL ده عامل زي الحبل Cord like لكن الـ ACL عامل زي المروحة fan like
← وعشان كده normally ممكن تشوف جواه abnormal signal
← لو في الـ T_1 ← يبقى ده fat موجود في الـ ACL
لو في الـ T_2 ← يبقى ده synovial recessess موجوده في الـ ACL.

* إزاي تحط ايدك على الـ ACL في الـ Sagittal ؟؟
لـ تشوف الـ PCL ← في الـ Sagittal وقبله ب cut عيب شمال هتلاقي الـ ACL

* ممكن متشوفش الـ ACL في الـ cuts ؟؟
لـ أه ممكن ← امتى ؟؟ ← لو زاوية الفحص غلط Wrong angle of scanning
• أو الـ ACL مقطوع Torn ACL
لـ تعمل ايه عشان تشوف الـ ACL ؟؟
أ- تعالي في الـ Coronal عند الـ intercondylar notch وشوف هل الـ ACL موجود ولا لأ؟ ← لو موجود يبقى الزاوية غلط في الـ Sagittal "لأن الـ Coronal مفيهوش زوايا"
ولو مش موجود يبقى ده أكيد مقطوع

* Angle Adjustment for ACL :
• المفروض تقعد على ذهاب الفخذ وتظبط الزاوية بتاعت الـ ACL في الـ Sagittal
إزاي تظبطها ← تيجي في الـ axial وتجر خط بين الـ Femoral Condyles
وبعدها تنزل عمود عليه ← بعدها تعمل زاوية 10 درجات
ناحية الـ lat. aspect of z Knee

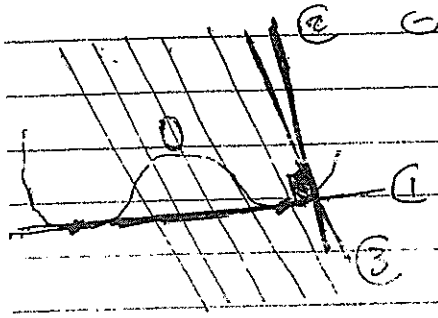

• الشرح بيقول ان الفخذ بيعوج الخطوط على جهة الركبة وتلاقي
لكن الفرق والحرف ده لازم يتعمل
• الزاوية دي تنفع بكل الركبة لكن لو اضطرت للفحص
العمل وخلاص ← بص في الـ Coronal

- في بعض الأحيان لو الزاوية اتحركت هناك حاجة بسيطة هتشوف المنظر التالي :-
حتة في ال femoral Condyle مقطوعة مع ال ACL ودي ال attachment بتاعت
ال ACL ال post. aspect of femur

⊛ ACL Tear:-

- زمان في كلام زمان عن حاجات اسمها Abnormal Contour & Abnormal Signal
لكن ربكم ده خلاص لا محل له من الإعراب حالياً ← ال ACL إما مقطوع أو سليم.



- الطبيعي إن ال ACL مشدود وموازي ال femur من تحت
فلما يتقطع مش هيبقى مشدود ولا موازي ال femur.

- ممكن يتقطع عند ال femur أو عند ال Tibia أو في المنتصف ← Total Discontinuity.

* Empty Notch Sign: axial هتلاقي ال intercondylar notch فاضية في ال
وال Coronal "خالي بالك إن ال ACL لازق في ال lat. femoral Condyle"

* ACL bony Avulsion:
- زمان كانوا بيقولوا إن ال avulsion مع ال PCL أكتر من ال ACL ده غلط.
- ممكن تشخص ال ACL bony avulsion من ال X Ray بأنك هتلاقي ال spine اللي
في أول ال tibial plateau مقطوعة "مكسورة"
"خالي بالك إن ال lig. نفسه سليم لكنه مش شغال"
وده اسمه في ال repair من ال ACL tear إما بشكل
وهتشوفه في ال MRI إن ال tendon مش مشدود زي ما قلنا
← تمشي معاه من ال femur لل tibia تحت هتلاقي ال bony avulsion عند
ال tibia من تحت.
"هتعرف ال # في ال MRI بأنك تمشي على الخط الأسود بتاع ال bony cortex
مالقام ولو لقيت حتة معوجة من أو مكسورة يبقى ده #".

*PCL line sign:- علامة في منتهى الضعف

- المفروض انه لما ال ACL يتقطع ال Tibia بتتحرك لقدام
- ال PCL ليه transverse part وليه longitudinal part المفروض ان ال long بيطلع منه خط بيقطع ال femur لأن الجزء ال long في ال PCL بيكون oblique
لكن لو ال ACL مقطوع ← ال Tibia هتتحرك لقدام وبالتالي الجزء ال long في ال PCL هيكون more vertical والخط المار بيه مش هيقطع ال femur

* ACL Sprain:-

- لو لقيت Abnormal signal او ↑ Thickness في ال ACL ← في ناس بتقول ان ده sprain لكن د. ممدوح بيقول ان معظم دكاترة العظام متى بيجيبوا كلمة ACL sprain فانت بتستدل بها ب partial tear ان
- في علامة أكيدة ال partial ACL tear ان ال ACL يكون lax او مش مشدود كويس زي الأستك بين ال femur وال Tibia او انه يكون عامل curve او زاوية بدل ما هو خط مستقيم "متى لو مفيش حاجة Abnormal signal"
- في علامة تانية ال partial ACL tear لما ال ACL مكونة من two bundles ← فلو رضيت في cut ولقيت ال ACL سليم وفي cut تاني ولقيته مقطوع يبقى معناها ان في bundle سليمة والتانية مقطوعة ← لكن نادراً ما هتشوفها في ال clinical practice

* Chronic ACL Tear:-

- أهم علامة فيه هو ال fragmentation في ال ACL.
- هتلاقي طبعاً ال oedema في ال chronic أقل من ال acute وهتختفي تماماً لكن ال Tibial translocation هيفضل موجود لأن ال ACL اتقطع.

2ry Signs of ACL Tear:-

أهم علامة لها الـ 1ry sign هي الـ Total Discontinuity أكثر من علامات 2ry
تانية بنستخدمها في الفرق والنزول لو مش عارف تشوف ap أو ضعيفة وهبارة.
كل الـ signs of ACL tear موجودة على الـ lat. aspect of Knee.

* Bone Contusions → in lat. tibial & femoral condyles
هتلاقي oedema وهتظهر ~~x~~ و T1 وانيض T2.
الـ Contusion ممكن تشوف في الـ tibia فقط أو الـ femur فقط أو في الاتنين
لو في الاتنين هيكون اسمها Kissing Contusion وده أقوى العلامات.
لو في الـ tibia بس يبقى نص نص لو في الـ femur فقط ده أضعف العلامات

* Ant. Translocation of the tibia "Drawer sign":-

الدكتور بيقعد العيان على حافة الترابيزة ويثني رجل العيان من عند الركبة لقدام
هيلاقي إن الـ ACL Tear يبقى
هنعرف إزاي في الـ MRI ← الـ nor. أو الـ Post. aspect
بتاع الـ femur والـ Tibia عند نفس الـ level بالطول لكن
لو الـ ACL torn ← هيحصل translocatn أكتر من 5mm.

Translocation distance > 5mm suggests ACL tear.

بنشوف الـ Translocation distance عند الناحية الـ med. من الـ Knee
في الـ lat. "لكن الـ Contusion" ← ركز في المعلومة دي قوي.
برضو لو الـ Tibia اتحركت لقدام ← الـ post. horn of medial meniscus
هيبقى جزء منه في الهوا وهتشوفه في الـ Sagittal أو في الـ meniscus
ومفيش تحته tibia
uncovered meniscus
وعلامة الـ uncovered meniscus ليس لها قيمة تذكر.

* ACL Bony Avulsion with Segond fracture:-

في الـ X-Ray هتلاقي نقطة بيضاء صغيرة جدا جدا بين الـ lat. tibial condyle
وده لازم Avulsed Osteochondral fragment is seen in ant. intercondylar region of tibia
دقة في التشخيص الـ ACL tear تصل إلى أكثر من 75% من الحالات !!

هي دي الفستوسة ☺

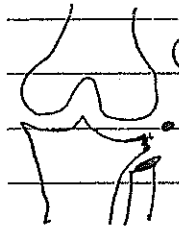

⊛ ACL Mucoid Degeneration:-

الـ ACL سليم مش مقطوع لكن فيه Abnormal signal وانه تخين
طب هنفرق إزاي عن الـ partial tear ؟
لـ في الـ partial tear لازم هتلاقي في curve او زاوية او laxity في الـ ACL
"متكتبش lax دي في التقرير" هتقول etc – Abnor. contour, wavy course
ودي أهم علامة على الـ partial tear
- لكن في الـ degeneration هتلاقي فيه signals غريبة وانه تخين زي الكرنبة وهتشوف
- في الـ signals دي خطوط الـ fibers بتاعت الـ lig. نفسها ماشية في الكرنبة دي.

⊛ Inter. Condylar Notch Cyst:-

دي cyst بتطلع من الـ cruciate lig. او cystic degeneration بيحصل في الـ lig
- الـ cyst ممكن تكون موجودة في الـ ACL أو الـ PCL
- ممكن الـ ACL يكون فيه cystic degeneration وكمان فيه mucoid degeneration

⊛ So, ACL Abnormality:- (الخلاصة)

إما تشوف الـ ACL مقطوع يعني كامل ودي الـ I Complete Rupture: Inj sign
او تشوف واحد من العلامات الـ 2ny اللي لازم تلازمه:
1- Bone marrow contusion
2- Ant. tibial translocation
3- Segond fracture + ACL Bony avulsion

II partial Tear of the ACL: wavy, Angled, single bundle sign

III Chronic ACL Rupture: Fragmented ACL

IV Mucoid degeneration of the ACL with or without cyst formation:
↑ thickness of the ACL & Abnormal signal in lig.
cyst: may be alone without mucoid degeneration

- خالي بالك ان الـ cyst ليها contour ⬯ مدبب لكن الـ complete tear
هيكون في signal زي المياه لكن diffuse وما لها شكل contour مدبب وهتلاقي
كمان الـ 2ny signs اللي قلناها في الـ complete tear.
- غير الـ history of trauma وتحديداً twisting trauma في الـ tear

II PCL :-

- ده جبل لونه اسود على شكل رقم (٦) والجزء الـ trans. ناحية الـ med.
- مش مسموح بأي Abnormal signal في الـ PCL ، زي ما في الـ ACL

* PCL Tear:

① Complete tear: الـ PCL تخين وفيه Abnormal signal

② Avulsion tear: الـ PCL نفسه سليم لكن في # في مكان الـ insertion بتاعه في الـ tibia مش تحت

③ Partial tear: هتشوف في fibers سليمة "لونها اسود" وفي fibers اتقطعت لونها ابيض لكنه هيفضل في كل الأحوال محتفظ بالـ Contour بتاعه "رقم ٦" لأنه ليه sheath حواليه بيحافظ على الـ Contour بتاعه

* PCL Mucoid Degeneration:

الـ signal هنا هيكون intermediate يعني لونها رمادي مش ابيض واضح زي الـ ACL وممكن يكون معاه cyst زي ما قلنا في الـ ACL

Collateral ligaments

زي ما قلنا ال med Coll. lig بيكون لازق في العظم وال lat. Coll. lig بتشوفه
ملتكون شايف ال fibula وتحديداً ال fibular head لأنه بيعمل insertion فيها.

في 3 درجات لل Injury Grade I, II & III (III = Complete tear)

* Grade I: واحد اتخبط او رجعته جامد لدرجة Twisting وال lig سليم وزي الفل
بالاشعة هوالية مياه ← مالوش أي علاج او غيره و بيخف لوحده.

* Grade II: بيحصل thickneing في ال lig واتجاه بعيد عن العظم لأننا
قلنا ان ال med Coll. lig لازق في العظم وهوالية حوية Fluid Signal.

* Grade III: Complete tear of the med Coll. lig.

Patellar and Qudriceps Tendons

* pathology of the tendons may be:-
1. Complete tear
2. Partial tear
3. Acute & Chronic tendinitis
4. Osgood-Schlatter disease

① Quadriceps Tendon Rupture:-
- ال Q. tendon من أقوى ال tendons اللي في الجسم وغالباً ال injury بتاعته بتكون post-traumatic وغالباً ليها علاقة بالرياضة.

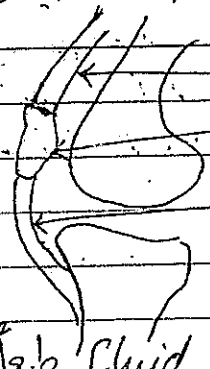

- اشهر مكان ال Q. tendon بيتقطع فيه هو مكان ال insertion بتاعه في ال patella
- لما يتقطع ده في هتشوف ال tendon انسحب وهتلاقي مكانه fluid signal طبعاً.
- ممكن ال Patella تفضل تكون مكسورة معاه.
- ال trauma بتاعه بيسبب Hemarthrosis
- الأعراض ال Complete rupture بتطلع خلال 48 ساعة على الأكثر.

2) Quadriceps Tendinosis:-

- الطبيعي انه اسود T_1 واسود T_2
- لو رمادي T_1 ورمادي T_2 يبقى ده Tendinosis

3) patellar Tendon Rupture:-

- غالباً ال rupture بيكون عند ال patella
- لو حصل tear هتشوف fluid signal مكان ال tear ومش هتلاقي ال tendon
  مش continuous زي ال nor.
- ممكن ال Retinacular lig. يتقطع مع ال patellar tendon لأنهم قريبين جداً
  وفي بعض زي ما قلنا ال lat. طويل وال med. قصير
- نادراً ما ال tendon بيتقطع في الناس زي عادي غالباً بيكون direct trauma للمنطقة دي

4) Patellar Tendinosis:-

- كالعادة رمادي T_1 ورمادي T_2
- ال repeated trauma هتخلي ال tendon تغيير قوي مكان ال signal بتاعته طبيعية
  chronic injury of the patellar tendon → chronic tendinosis.
- طب إيه تاني يفرق بين ال Acute وال Chronic في حالات ال tendinosis
- Acute < 2 weeks — في ال acute ال tendon بيكون فيه fluid signal
- Chronic > 6 weeks — في ال Ch. بقى هتلاقي ال tendon رمادي T_1 ورمادي T_2
- chronic injury: لكن لو ال signal طبيعية مكان ال tendon تغيير بس بيبقى ده

5) Osgood-Schlatter disease:-

- Avascular necrosis of the tibial tuberosity
- بيحصل لأن ال supply بتاع الغضروف والعظم بقى sclerotic وكمان fragmented وده بيحصل
  بسبب repeated minor trauma to the tibia في الرياضيين
- tibial tuberosity: بيكون في أمام مع الركبة والركبة لوراً أحمر وفي pain عند ال
- لو عملت MRI هتلاقي ال patellar tendon فيه Abnor. signal ولو عملت كمان
  STIR هتلاقيها ابيض واضح لأن ال STIR بيعمل augmentation ال signal
- * Signs of Osgood-Schlatter:-
  - Irregularity of the patellar tendon at its site of insertion
  - localized high signal in the tendon
  - fluid signal bet. the tendon & the tibia
  - subchondral bone sclerosis of the tibia
  - Single or multiple ossicles showing nor. marrow signal
- ال sclerosis لما T_1 واسود جداً مكان الوجع ال sclerosis كبيرة هتكون شبه ال B.M.

patellar Lesions

1- patella alta ↑ طلعت لفوق 2- patella Baja نزلت لتحت
3- chondromalacia patellae 4- lat. pressure syndrome
5- pre-patellar Bursitis.

1 patella alta:-

- يعني الـ patella طلعت لفوق
- في كذا اختبار لقياس الموضوع ده ← وهي انك تقيس طول الـ patella وتقيس المسافة بين الـ tibia والـ patella الطبيعي ابدا التقييم زي بعض او ابلكيشن A/B < 1.3
- لكن لو اكتر من واحد وتلت طول الـ patella يبقى طلعت لفوق واضح ← patella alta



- في الـ MRI قيس طول الـ patella (B) وقيس طول الـ patellar tendon (A) ← الطبيعي زي ما قلنا انه مش بيزيد عن 1.3 طول الـ patella نفسها
- لو الـ patella اتحركت لفوق هيحصل خلل osteoarthritis, chondromalacia

2 patella baja:-

- الـ patella نزلت لتحت
- يعني الـ patellar tendon (A) بقى اقصر من الـ patella نفسها (B)
- مشهورة قوي في عيانين شلل الاطفال poliomyelitis.

3 Chondromalacia patellae:-

- الـ articular cartilage بتاع الـ patella ليه ضغطين واحد lat. طويل وواحد med. قصير والطبيعي بيكون كثيف وفيه مياه Good thickness, Contains water
- في الـ X-Ray هتلاقي الـ articular surface هيكون extremely irregular ← خاصة لو في طفل صغير "يعني مش سن طبيعي لـ osteoarthritis"
- في الـ MRI هتلاقي الـ surface بتاعها مليانه حفر و irregular والـ cartilage هيكون abnor.

- ال Stages "Grades":- اهم حاجة تشوفه في الـ axial
- * Stage I: fissures & abnor. signals in articular cartilage لكنه كسر زي ما هو
- * Stage II: الـ cartilage كسر شوية وبقى في حتت تانية
- * Stage III: في حتت مفيش cartilage خالص
- * Stage IV: eg. bony changes الـ cartilage بيكون اتحول خالص الـ bone اللي تحت
  sclerosis, pseudocystic changes etc

* في pulse sequence ده MT او Magnetization Transfer
وده بيعمل مفعول على الـ articular cartilage ويخلي الـ cartilage لونه
ابيض وواضح جدا جدا. لا شبه الـ STIR لكن الـ MT مش بتشوف فيه غير الـ
cartilage فقط لكن الـ STIR بتشوف فيه حاجات تانية كتيره.
* في الـ sequences العادية بتاعتنا بنشوف الـ patellar articular cartilage
في الـ axial T_2 ولونه ابيض طبيعي "لأن الطبيعي انه مليان ميه" ← تشوفه
تقول لو فيه chondromalacia والـ grades بتاعته.

* امتى تقول دي chondromalacia patellae وامتى تقول ده دي ←
osteoarthritis of the patello-femoral joint ?!
الـ chondromalacia بتكون غالبا في الـ patellar articular cartilage فقط لكن الـ
osteoarthritis هتكون في الـ knee joint وكمان في الـ patello-femoral joint.

4 lat. pressure syndrome:-
* الطبيعي ان الـ two surfaces بتاع الـ patella ليها عظمتين في الـ articular notch
بتاع الـ femur ← لو الـ patella اتحركت lat. هتعمل ← lat. pressure & osteoarthritis.
* أي حركة للـ patella هتبوظ الـ articular cartilage وهتعمل
* الـ patella بتتحرك وانت ماشي لكن لو قعدت مكانك هتلاقيها في مكانها و
علشان كده الـ MRI العادي ممكن ميشوفش لكن الـ Kinematic MRI يشوفها.

5 Prepatellar Bursitis:-
- هتلاقي كيس مملوء ميه anti to the patella ودي بتكون Bursitis لأنه مفيش
أي structure تاني قدام الـ patella
- ممكن لو الميه عنده trauma في رجله وعنده شوية oedema قدام الـ
patella تنزل مش هتكون دي الـ Bursitis.

Synovial Lesions

1- Synovial Effusion 2- Lipohemoarthrosis 3- Synovial Cyst
4- Loose bodies 5- Synovial Osteo-chondromatosis.
6- pigmented Villo-Nodular synovitis 7- Synovial Sarcoma
8- Synovial lipoma/arborescence 9- Synovial plica.

⊛ Knee Effusion:-



- في الـ X-Ray بنشوف Horizontal beam or Transverse beam فبيكون
suprapatellar Fat في nor. فوق الـ patella
لكن في حالة الـ effusion هتشوف Fluid "رمادي"
بدل ما الـ Fat "الأسود" وممكن كمان تشوف Fluid-level
- بالـ MRI المنظر بيكون أسود في الـ T_1 رمادي في الـ PD وأبيض في الـ T_2

⊛ Lipohemoarthrosis of the Knee Joint:-

- تشخيص مستقر نسبياً في الـ Knee ويكون بعد الـ Trauma غالباً
FBI Sign: Fat-Blood Interface
- هتلاقي الـ Blood في الـ X-Ray "Transverse beam" هيكون لونه رمادي وفوقيه
حتة سود أصغر من اللي هي الـ Fat اللي عايم على وش الـ blood ده

⊛ Popliteal Cyst:-

- الأشهر Baker's cyst or Gastrocnemius/Semimembranosus cyst
- ده synovial cyst متوصل بالـ joint وبيعمل Knee effusion
- هتشوفه ورا الـ Knee joint وليه Fluid signal

⊛ Loose Bodies:-

- أشهر سبب هو الـ osteoarthritis تقل loose bodies اللي هو عبارة عن واحدة
osteophyte بتتكسر وتجري جوا الـ synovial fluid بتاع الـ Knee
- علشان تقول loose bodies بيكونوا هوا ③ لكن لو أكتر من كده بندخل في
حاجات تانية !!
- لو صغير هيكون أسود في كل الـ sequences لكن لو أكبر هيكون زي الـ bone marrow
زي ما قلنا في الـ (Osgood-Schlatter)

B. Osteoarthritis :-

- في ال plain X-Ray عندنا 5 حاجات :-

1- Narrow joint space
2- Subarticular bone sclerosis.
3- Subcortical pseudocystic changes.
4- Intra-articular air
5- Osteophytes

- في ال MRI نفس الكلام مع بعض الإضافات.
- مثلاً loss of the articular cartilage وممكن يكون معاه bony changes
- ال bone marrow oedema مش هتشوفها غير بال MRI : لو T_1 وأبيض T_2.
- ال degeneration ممكن يمتد إلى ال menisci وال cruciate ligaments
لكن متشاش إن ال meniscus بتشوفه في ال PD وال Cartilage في ال T_2.

D. Synovial Osteo-Chondromatosis :-

- عبارة عن multiple loose bodies طيرة موجودة داخل الركبة.
- بتشوفه بال X-Ray وال CT وال MRI
- ده ممكن يعمل في الأول widening of the disc space لكن بعد كده مع تطور ال osteoarthritis ال joint space بيعمل ال narrowing.
- في الكتب بيقولوا إن ال elbow هو أكثر joint في ال osteochondromatosis
لكن ده مسموح بيقول عليها تشوفهم في ال Knee وفي ال hip أكتر.

E. Pigmented Villo-Nodular Synovitis :- مهم

- ده disease غريب مش معروف له سبب ولا تصنيف يعني مش عارفين هو inflammatory ولا malignancy ولا إيه بالظبط "لكنه مشهور ومنتشر إيه؟"
- ده عبارة عن pigments بيعمل لها ترسيب في ال Synovium فيبقى كتير قوي ويبدأ يأكل في العضم اللي تحته
- ال pigment دي بتكون رمادي T_1 وأسود T_2 وبتأخذ صبغة لو حقنت صبغة.
- أشهر مكان ليه هو ال patella "Infrapatellar pad of fat" ← نقط سودا في ال fat "سودا نسبياً" لأنها نقط رمادي في fat أبيض T_1 ونقط سودا في fat رمادي في ال T_2
- لما بتحقن صبغة هتلاقي ال Synovium كتير وواخد صبغة هو وال pigment اللي فيه.
- ليه D.D. مع ال lipoma اللي بتكون أبيض T_1 ومش بتأخذ صبغة.

⊛ Synovial Lipoma:-

- ال Synovial lipoma دى كوره من ال fat داخل ال joint.
- ال lipoma arborescence دى شجره من ال fat داخل ال joint "كمدى غيردى"

- ال lipoma طبعاً ابيض T_1 و اسود T_2 "رمادى مقارنة بال STSR اسود قطيس".

- ال lipoma arborescence دى نادره جداً ومش هتشوفها كويس إلا لو فى مياه او effussion جوا الركبه.
لو لوحظت فى ال T_2 ان دى pigmented villo-Nodular ← ارجع ال T_1 وبين خليل ال lipoma ابيض ومش بتاخد صبغه وال pigment قلنا رمادى T_1 و بتاخد صبغه

arborescence ← ⬤ lipoma عادى

- ال axial اهم حاجه تأكد ان ال lipoma دى داخل ال Synovium وخالى بالك ان ال signal بتاعت ال Synovium "مياه" وال fat كمان بعض T_1 و T_2.

⊛ Synovial Sarcoma:-

- هتشوف mass لونها رمادى T_1 واسود T_2 ولما تحقن صبغه هتاخد خفيف قوى
- ممكن قوى تتلخبط فيها مع ال pigmented villo-Nodular ومش هتعرف تشخصها غير بال Biopsy.

⊛ Plica syndrome:-

- ده عبارة عن synovial thickening داخل ال joint و 90% بيكون suprapatellar
- هتشوف خط اسود رفيع ماشى فوق ال patella لونه زى ال synovium ← اسود T_1 وابيض T_2 "مش هيظهر فى ال T_1 لأن ال intensity اسود ال synovium وال plica"
- ال suprapatellar plica اشهر واحده لكن ال Infrapatellar plica ماشى مع ال ACL فصعب جداً تشوفه
- ال med plica هتشوفه فى ال sagittal ملاتجى med. قوى بال cuts بتاعته وال patella تكون خلفت لكن لازم من ال axial هتشوفه واضح
- مش هتعرف تشوف ال plica لو مكانش فى knee effussion للزم مياه حوالين
- هل ال plica دى lesion ولا لأ؟ ← لو واحد بيشتكى من ألم فى الركبه ومفيش حاجه تفسر الألم ده غير ال plica يبقى هى السبب لكن لو فى سبب تانى فى ال meniscus "مثلاً" يبقى ال plica هنا مجرد accidental finding

Osteochondral & Bone Marrow lesions

- Osteochondral Ulcer
- Osteochondritis dissecans
- Bone marrow Oedema
- Residual Red Marrow
- Migratory osteoporosis
- Bone marrow infarcts
- Bone tumors.

Osteochondral Ulcer :-

- ده عبارة عن الغضروف في العظم سواء med. أو lat. Condyle والـ articular cartilage اللي
تحتها متآكل
- من أكثر الحاجات الـ painful في الـ knee "ممكن تتعالج بالـ "synovial graft
- العيال غالباً بيكون معاه osteoarthritis أو عنده Rheumatoid فيبقى synovial
pathalagy في الـ كله ومنها الركبة بتآكل في العظم والغضروف اللي جنبها
وبعدين Osteochondral Ulcer
- بيكون حواليها طبعاً ← bone oedema

Osteochondritis Dissecans :-

- ده عبارة عن Avascular necrosis بيحصل في جزء معين من الـ med. femoral Condyle
- جته ماتت والأنسجة عند باقي العظم وبقت sclerotic "لو دي T_1 و T_2"
- بيحصل في الـ med. & lat. Condyles لكنه أكثر على الـ med.
- الـ fragment اللي الأنسجة عند باقي العظم دي لو فك مكانها ← مفيش مشكلة لكن
ممكن تنفصل عن مكانها وتيجي تحت الـ Condyle وتعمل locking of the knee
← العيال بتقول انا جيت أمشي زي ما قعدت من
- في علامات الـ fragment اللي هتتكسر وتتحرك من مكانها Instable fragment :-
- large size > 1cm
- fluid at the base of fragment يعني فيه ميه بين الـ fragment والعظمة الأساسية
- cystic changes at the donor site في cysts في العظمة الرئيسية
- Enhancement of the separation line الخط بين الاتنين ياخد صبغة

- العلامات دي لو موجودة لازم تقولها علشان الجراح يشيل العظمة اللي الـ fragment
ده علشان ميحصل separation وبعده accidental locking of the knee
والعيال تقع مرة واحدة أو يتآكل على السلم وزي قبله تكسر

⊛ Bone Marrow Oedema / Contusion:-

- لو lesion عادية بيقى oedema او السبب trauma بيقى Contusion
ماذى الا تسمية ليهم نفس المعنى.
- زمان كانوا بيقولوا عليها trabecular injury يعنى فى multiple microfractures
لكن دلوقتى عشنا fracture line واضح لكن كلمة Contusion هى اللى ماشية دلوقتى
- بتكون طبعاً اسود T_1 وابيض T_2 لأنها مياه.
- بتحصل مع معظم الـ Traumas لكن فى حاجة مميزة لـ ACL rupture وهى الـ Kissing
oedema يعنى فى oedema فى الـ femur فوق والـ Tibia تحت.

⊛ Migratory Osteoporosis:-

- أشهر مكان هو الـ hip بعدها الـ knee لكن ممكن فى الـ ankle كمان.
- دى عبارة عن painful bone marrow oedema وبتتعالج بالكورتيزون او بتروح لوحدها
خلال 8 شهور والسبب unknown كالعادة.
- هيجيلك عيان عنده وجع فى ركبته ← تعمل له MRI Knee تلاقى عنده ←
Bone marrow oedema يعنى اسود T_1 ابيض T_2 ابيض قوى فى الـ FLAIR هتقول بيقى
دى post Traumatic Contusion لكن العيان معندوش أى history of trauma
← بيقى دى migratory osteoporosis - غالباً بتكون Unilateral
جاهة لو الـ whole condyle قبل الـ oedema دى ومفيش سبب تانى
الـ local oedema دى بيقى تقول ان دى migratory osteoporosis.

⊛ Bone Infarcts:-

"مشهور فى مصر فى المرضى اللى بيتعاطوا الكورتيزون"
* ليها شكل مميز "زى الخط الصينى" serbegeneous or Chinese figures
ودى عبارة عن "necrotic bones" جوا باقى العظم.
* ليها أسباب كتير أشهرها:
1- post-traumatic 2- Steroids
3- Collagen diseases 4- Alcoholism 5- pancreatitis 6- spontaneous
* مثلاً فى حاجة serpegeneus كده جوا الـ medullary cavity وليها خطين ←
خط أبيض مبرى وخط اسود جوا فى الـ T_2 والعكس فى الـ T_1 ودى هى الـ
separation zone "line" اللى بتفصل العظم الميت من العظم السليم
* شكلها مميز جداً وخاصة الـ separation line وده بيفرق عن الـ bone lymphoma
اللى بتكون سايحة جوا الـ bone marrow لأنها Diffuse & infiltrative disease
* الـ Bone infarction شبه مستحيل تشوفه فى الـ X-Ray إلا فى حالات نادرة
هتشوف خط ابيض فى الـ medulla اللى هو الخط الأسود فى الـ T_1 وهو ده الـ
sclerosed bone اللى فى الـ separation line

* Bone Tumors "Enchondroma":- Very Common lesion
- faint sclerotic region in the femoral or tibial Condyle
* بتكون اسود T_1 وابيض T_2 "زي معظم ال tumors" وهواها نقشه سود اللي
هي ال matrix calcification " ال Ca اسود T_1 و T_2 طبعاً "
* هو اللي خط اسود T_1 و T_2 اللي هو ال sclerotic line اللي
هو اللي ال enchondroma نفسها.
* ال biopsy بتاعتها صعبة قوي علشان تخرج ال femur وتاخد biopsy
مكن بتعمل عادي مكن لو شفتها accidentally في ال knee ← اوصف اللي
انت عامل عليه ال MRI اعمل "مثلاً" Meniscal injury or ACL Rupture
وقول عرضاً في النص اسمي enchondroma ومتركزش عليها علشان ميلبش
@ Biopsy غالباً مش هتعيق حاجه للعيان.

Knee pain with Normal MRI

* ده عيان بيشتكي من الشكوى من ركبته وال MRI بتاعه Nor. ظاهرياً ← في
حاجه ممكن يفسروا الموضوع ده.

1] Meniscal Contusion:-
- ال meniscus طبيعي وكله لكن في surface فيه فيه حته متشرشره انت
هتقول اسمي artifact ← لكن لو انت لقيت باقي الركبه free ومفيش حاجه
تفسر سبب ألم الركبه يبقى هو ده السبب.
- ال meniscal Contusion ده مجرد injury of z surface من ال meniscus
كله هو اللي فيه المشكله "post. horn" Common in med. meniscus

2] Menisco-Capsular Separation:-
- المسبب غالباً trauma وال lesion دي بتكون very painful
- لازم تركز في اماكن اللي بين ال bare of z meniscus وال Capsule of z joint

3] Synovial plica:-
- ده الهوا الخفي بتاع السينوفيا دول في الركبه لو مفيش سبب تاني يبقى هي ال plica

4] lat. Knee pressure syndrome:-
- ال Kinematic MRI هي خلاص اسمه ال patella بتتحرك من مكانها

2014

بسم الله الرحمن الرحيم

T_1 +++ ابيض
T_2 + ابيض
GdG داكن
STIR داكن
] Bone marrow

Coronal T_1, T_2
Axial Gd, T_2
Sagittal T_2
] اكثر جاهزية (Gd) و (Gd)

Imaging of The shoulder joint

Indications:-

- Pain
- Trauma
- Swelling
- Suspected inflammation or Tumor

Examination protocol:-

- Axial scout
- Axial T_1, GE "T_1 ابيض والـ PD"
- Coronal oblique T_1 or PD, T_2
- Sagittal oblique T_1, T_2

لازم تكون oblique



* الـ axial scout عشان يكون مظبوط وتقدر تخطط عليه ← لازم يكون شبه head of humerus & Glenoid process of scapula; ice cream منظر الـ

* بعد كده بناخد خط بيمشي في الـ axis بتاع الـ ice cream ده ولو هنقطع Coronal ← هيكون موازي للخط ده وبعد كده اسمه Coronal oblique.

* الـ Sagittal بيكون عمودي على الـ axis بتاع الـ ice cream وبعد كده اسمه Sagittal oblique.

N.B. لو عاوز تبص على الـ Bone marrow ← لازم تبص على الـ STIR

* low T_1, low T_2: Cortical bone, labrium, ligaments, tendons & Calcification
* low T_1, high T_2: fluids: Effusion, cysts, articular cartilage etc.
* High T_1, low T_2: fat: subcutaneous fat, Dermoid cyst etc.

الخريطة بتاعتنا

* Items to be evaluated:-

1. Tendons: Supraspinatus, infraspinatus, Teres minor, biceps, subscapularis
2. Ligaments: sup, midle & inf "Glenohumeral lig."
3. Bones: head of humerus, Glenoid part of scapula & Acromio clav. joint
4. labrium: Ant., post., sup. & inf.
5. Bursae: 3 bursaae

* Anatomy of The shoulder joint:-

1. ده الـ Shoulder الـ view الـ Coronal "شبه الـ X-Ray"



* الـ Acromio clavicular joint متكونه من الـ Clavicle من جوا والـ acromion من برا وهو العلامه الرئيسيه بتاعتي لو عاوزا اشوف الـ supraspinatus tendon هتكون تحت الـ A.C. joint ويبقى insertion في الـ Greater tuberosity.

* الـ glenoid ماسك فيه labrium ← واحد فوق والتاني تحت والـ labrium ده على شكل ◺ الـ apex لبره والـ base جوا ولانه fibrous tissue فهيظهر أسود في كل الصور



لو الزاويه مش مضغوطه مش هتشوف الـ ACJ واضح ← هتشوف الـ Supra supra scap. notch من scapular m. موجود تحت الـ muscle في الـ Infraspinatus وده بيفرق عن الـ Infraspinatus

ACJ → suprasspinatus "Ass" ☺

Spine → Infraspinatus + no notch

1- Supraspinatus
2- Infraspinatus
3- Teresminor





* لو بصيت في ال X-Ray هتلاقي ال Greater & lener Trochanter
وفي النص بينهم ال Biceps groove اللي هو فيه ال
insertion of long head of biceps muscle (tendon)

* تحت ال acromioclavic joint (ACJ) هتلاقي ال supraspinatus
muscle & its tendon w' isents into the greater tuberosity

* لو بصيت في ال Coronal وبلاقيتش ال ACJ ولقيت ال spine of scapula
ال spine دي عبارة عن حتة عظم بالعرض وفيها بوز او كوره مسطحة
يبقى العضلة دي هي ال Infraspinatus m. وال Tendon بتاعها برضوا
insertion in The greater tuberosity.

الاسم ← في ال Coronal تبص فوق Ass
supraspinatus m ← ACJ
Infraspinatus m ← spine
← Coracoid
subscapularis

* لو طلعت بال cut اقدام شوية ← هتشوف ال subscapularis ودي عضلة كبيرة
في النص بين ال chest قدام وال scapula ورا وليها Tendon كبير قوي و
its insertion in the lesser tuberosity
فوق ال subscapularis هتلاقي ال Coracoid process
Ant. stricture ← وهي جزء في ال humerus هتلاقي ال Tendon بتاع ال
long head of biceps m.

* عشان نلاقي ال Inferior glena-humeral ligement ←
وده عبارة عن lig. بين ال humerus وال glenoid ← لونه اسود طبعا
ولانه ماسك في ال glenoid اللي هي مثلث لونه اسود برضوا (inf. glenoid)
في المثلث ده هيتحول الى حاجة مكعبة في بعض اللي هو ال
Inf. labrium + Inf. glene-humeral ligament
طب امتى تشوف ال lig. لونها فاتح ← لو في effusion جوا ال joint
هيبقى لونه ابيض ال labrium وال lig. اسود زي ما هو او انه تقريبا جوا ال joint



Subacromial bursa:-

كل ال bursa هتشوفها في ال shoulder غير لما تعبي مياه

في bursa تحت ال ACJ وده اسمها subacromial bursa

بتبقى بيضاوية تحت ال ACJ "T1 وابيض T2"

وبتقسم كمان تحت ال deltoid فاسمها subacromial subdeltoid bursa

قبل ما تشوفها بص على ال T1, T2 عشان هتكون بيضا عشان ال signal هتاعاليه الدنيا قريب من ال AC

* ال صفة ال Coronal ← بتشوف بيه ايه؟!

1- Supraspinatus (+ Infraspinatus & subscapularis)

ال view ال supra هو ال Coronal لكن الاتنين التانيين هتشوفهم احسن في ال axial

2- Inferior glenohumeral ligament

3- ACJ

4- sup. & inf. labrium.

5- subacromion bursa

2013

Axial Images of The shoulder joint:-

* شكلها مميز ← Ice cream cone ← البسكوتة هي ال Glenoid part of scapula

والايس كريم فوق ال head of humerus

عند ال glenoid هناك ال labrium وهم طبعاً Ant. & post. labrium

على شكل Δ اسود ماسك في ال glenoid من قدام ومن ورا

* خليك فاكر ان ال sup. & inf. كانوا في ال Coronal

* ال GE ساعات بيكون ال T2 ← ال bone بيكون اسود وغامق وال m بتكون بيضا.

* هتشوف برضو هنا ال subscapularis m. بين ال scapula وال chest wall

وال Tendon بتاعها طالع وعامل insertion في ال lesser tuberosity

ودي بتظهر في الصور فوق ال cone of ice cream

* تحت ال ice cream cone هتشوف ال infraspinatus وال Tendon بتاعها

بيلف ويلمس في greater tuberosity

* ال deltoid لاخد هوالهم كلهم



(4) shoulder

⊛ Middle Glenohumeral ligament:- "subscapularis ← تحت ال"

هو عبارة عن ligament بين ال Ant. labrium & subscapularis

هتشوفه حاجة لونها اسود في النص بين الاتنين دول ↑

N.B افتكر ان ال Inf. glenohumeral ligament كامتداد ال inf. labrium

وهو اللي حول منظر ال inf. labrium من Δ الى حاجة مكعبة ← (page 3)



خلي بالك انه مجرد جزء من ال middle GH ligament

اما لو عاوز تشوفه كله اعمل "sagittal arthrography" واقعد صيغه كمان

Sagittal view with Arthrography



middle GH lig فاته سوا بين ال glenoid labrium وال subscapularis وراه

الخلاصة: ايه اللي بنشوفه في ال Axial:-

1- Subscapularis tendon, Infraspinatus & Biceps tendon in groove
2- Middle GH lig.
3- Humeral head.
4- Ant. & post. labrium.
5- subscapularis bursa

خلي بالك انك مهم تشوف ال Biceps tendon في ال cut sectn في ال axial لانه دي هو اللي هتشخص بيه لو حصل فيه pathology

Sagittal Images of the shoulder joint:-

هتشوف هنا ال muscle تفصل عن ال tendon بتاعها

1- supraspinatus
2- Infraspinatus
3- Teres minor

(ال view الوحيد اللي بتشوف فيه ال Teres minor بكويس)



subcoracoid bursa

اهميه ال Sagittal ← هتشوف كويس وكمان هتشوف

Acromial shape:-

Normally → Flat undersurface 47%
→ Curved inferior surface 39%

Abnormal → Acromion è ant. hook or peak 11%
→ " " Convex undersurface 3%



The most dangerous type is type III → Acromion è ant. hook
→ Degeneration and tear of the supraspinatus muscle

1- Acromial shape
2- AC J
3- Subcoracoid bursa

بتشوف ايه في ال Sagittal

N.B. ال subcoracoid bursa دي ليها Continuation مع ال joint space وعشان كده لو حصل effusion في ال joint ال bursa هتمتلي بيه هي كمان وعشان تتشخص subcoracoid bursitis لازم تكون ال bursa نفسها مليانة بيه وال joint space يكون free

"Highly Advanced Anatomy"

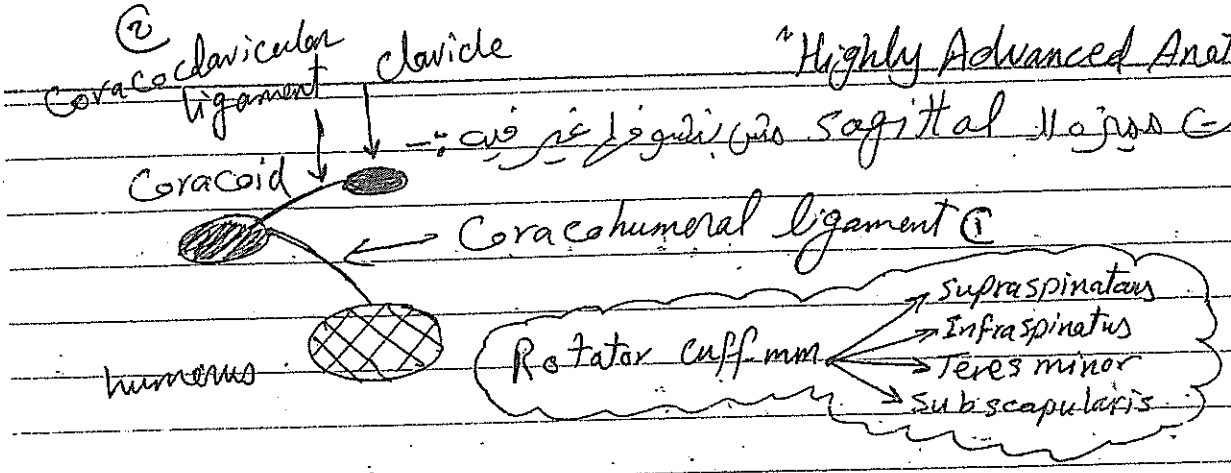

* في حاجات مميزة لل sagittal مش بتشوفها غير فيه :-

* في حاجة اسمها "25" Rotator interval وهو المسافة بين الأربطة وبتفصل supraspinatus & subscapularis مفيش مسافة بين الأربطة غير بين الأتنين : وماشي جواه ال Coracohumeral ligament

- لو اتقطع في حاجتين بردو لازم تشوفهم 2 signs :-

1- مش هتشوف ال Coracohumeral ligament
2- المنطقة كلها تبقى مليانة مياه

Rotator interval ده معناه ان ال مقطوع

- ال interval ده مكان بيتقطع وده المكان اللي الجراحين بيدخلوا منه ال joint space في حالات المناظير ← "shoulder arthroscopy"

* لو عاوز تشوف ال sup. GH ligament لازم تقدر صنعته وهتشوفه جنب ال middle زي ما قلنا قبل كده

بيقى خلاصة الحاجات المميزة لل sagittal

1- Coracohumeral lig.
2- Coracoclavicular lig.
3- Rotator interval
4- Sup. Glenohumeral lig.



⊛ MR Arthrography :-

في دكاترة براه مصر بيقولوا ان تصوير المفصل من غير صبغة فالوشي لازمه لانك مش هتشوف حاجه ← لكن ده صعب في مصر ومع شوية تركيز و history هتوصل لتشخيص لمعظم الحالات

- Direct intra-articular injectn of 1ml Gd-DTPA diluted è 20ml saline
- Indirect : IV Gd-DTPA inj. followed by active joint movement & imaging after 10 minutes ← فالرأي اني تلاتين لازمه

الحيان بتتحقن الصبغة جوا المفصل under screen وبعدها نؤديه قوضة ال MRI ويتصور زي الناس (arm is abducted + slightly ext. rotation)

* خلي بالك انك لو حقنت صبغة هتلاقي في ال joint وترجع ال subcoracoid bursa لانها متوصلة بال joint space وعادي كده قبل ما تقول ان الحيان عنده subcoracoid bursitis

← بص على ال joint ← فيه مياه ← المياه دي هي ال joint نفسه

← مفيهوش مياه ← bursitis

* في ال Technique : بتدخل under screen وتنشر على ال joint space وتدخل بالإبرة طالما تدخل جوا ال space ← هتخبط في ال head of humerus ← اسحب الإبرة لبره واعد تاني واحقن

* احنا بنحقن جاد وبيتوم عشان ال MRI لكن برضوا معاه حاجه بسيطة جدا Uragraphin عشان under screen نتأكد اننا بنحقن جوا ال joint space مش برا وال Saline دهم عشان يعمل Distention of the capsule :

* بنصور طبعا T1 PC وبنعمل fat suppression

خلي بالك ان ال Sheath of Biceps tendon متوصل بال joint space زي ال subcoracoid bursa ونفس الكلام متقولش ان في tenosynovitis لو انت حاقن صبغة.

خالد طارق
2013

⑧ Shoulder

Rotator Cuff Injury

	Origin	Insertion
- Supraspinatus	from post. aspect of scapula	to Greater tuberosity
- Infraspinatus		
- Teres minor		
- Subscapularis	Ant. aspect of scapula	to lesser tuberosity

- الـ Biceps tendon لوحده مالوش دعوه بيوم لكن معظم الـ pathology اللي بيحصل في الـ Rotator cuff كلها بيأثر بشكل أو بآخر على الـ Biceps tendon ←

- بالعربي احنا ← الكفة المدورة للكتف (بتتشال في الشفوي ؟!!) ← Rotator cuff

- أهم واحد فيهم الـ Supraspinatus m. وعشان كده على الشيوع لو قلنا إن العيان ده عنده Rotator cuff tear ← معناه supraspinatus tear

⊛ Supraspinatus Tendon :-

- الـ Supraspinatus m. زي ما قلنا بيشوفها في الـ Coronal cuts تحت الـ ACJ مباشرة والـ tendon الطبيعي هتشوفه في الـ sequence : T_1, T_2, GE, STIR

- ممكن تلاقي الـ Tendon بيادي في الـ T_1 وهتشوفه في الـ T_2 ← ده normal tendon of 55° to the static magnetic f. : magic angle ليه؟ لأنه وقع في الـ

* Tendon degeneration "Tendonopathy or Tendinosis" :-

- الـ Tendon بيادي في الـ T_1 والـ T_2 ± ممكن تلاقي معاه swollowen tendon ←
- مهم جداً في الـ sagittal إنك تبص على shape of acromion لأننا قلنا إن Type 3 peaked acromion بيعمل supraspinatus degeneration
- الـ supraspinatus m. وغالباً ترفع الذراع كله لفوق "زي إنك ظاهرات ☺" فلو اتقطع الـ tendon مش هتقدر ترفع إيدك في الظاهرة ☺".
- الـ Tear مش هتقدر ترفع إيدك لفوق "زي إنك ظاهرات" لكن بمساعدة باقي العضلات زي الـ deltoid مثلاً ممكن ترفعها 90° بالعرض

لكن الـ degeneration بيعمل ألم مع حركة العضلة لكن يكون في حركة نسبية
- خلي بالك لو عملت S.T.I.R ← هتلاقي الـ Tendon الطبيعي أبيض وده لأنه بيعمل signal augmentation معناه كمية مش بتحكم على الـ tendon Tear غير في الـ T_2 فقط

*Supraspinatus tear

* Types of supraspinatus Tear :-

I Partial tear:

- MR sensitivity 91 %
- 2 times more common > Full Thickness tear
- Surface defect "Articular, Bursa"
- subtypes:

1- Articular surface tear — الجزء اللي تحت يتقطع ناحية ال shoulder
2- Bursal surface tear — الجزء اللي فوق يتقطع ناحية ال Bursa
3- Intrasubstance tear — الجزء اللي في النص



- بتعرف ال Tear ازاي: امشي مع ال tendon من اوله ناحية ال muscle وتخيل ان ليه جزئين جزء فوق "bursal" و جزء تحت "Articular" و امشي معاهم لحد ال insertion في ال Greater tuberosity وشوف مين فيهم كمل ووصل ولونه اسود ومين فيهم وقف ولونه ابيض في ال T_2 ده اللي فيه ال Tear ولذا لازم تقول النوع بتاع ال partial tear لان كل واحد فيهم ليه عمليه.

- ال intrasubstance tear هتلاقي ال tear في النص يعني ال tendon فوق وتحت سليم وفي النص فيه حته بيضا

- ساعات تلاقي عبارة عنه tendenopathy "ال tenden زمادي" وكمان عنده tear هتلاقي الحته اللي فيها tear دي لونها ابيض مش رمادي.

II Full Thickness tear:

- اهم حاجه يكون في Gap بين ال two cut edges والجراح بيحب قوي يعرف المسافه دي كام ملي بالظبط لانها بتفرق معاهم جدا ومش مهم ايه اللي موجود في النص داخل ال Gap لكن القياس مهم لتحديد نوع العمليه
- هتلاقي ال Gap عبارة عن حته بيضا بين ال 2 cut edges ← قيس
- مهم جدا انك تعلق على ال muscle لانها لو اتعلت atraphic وزي الفتة يبقى عملية ال tendon reconstruction ما الهاشي لازمه
← ازاي تعرف ان ال muscle دي atraphic ← في ال T_1 هتلاقي خطوط بيضا ماشيه في ال ← fat streaks in the muscle belly وده معناه early atrophy لكن لو late atrophy هتلاقي العضله رفيعه وصغيره زي الفتة

خالد طارق علي
1-1-2014

- لازم تبص على ال ACJ لو فيه osteoarthritis او لو فى hooked acromion عامل muscle degeneration
- ال tendon مش بيكون مقطوع تحت ال hook مباشرة لأن فيه جزء لو رأيته ناقص ال muscle وناقصة ال insertion "زي الأسنان"
* Retraction gap of the tendon

* Any signs of full thickness tear:
1- fluid in the subacromial bursa
2- Muscle retraction
3- Obliteration of the peritendenaeous fat.

* في واحد اسمه Sher طلع سنة 1995 paper قال فيه ان
- 34% من الحيانين عندهم rotator cuff tear تكون asymptomatic ← يعني عنده شوية أو في كتفه لكنه بيصرح شغله عادي وبلبس كم القميص لوحده عادي
- كل ما السن يكبر ← كل ما النسبة تزيد لدرجة انه تصل الناس "54%" اللي فوق ال 60 سنة عندهم asymptomatic rupture of rotator cuff.

* Calcific Tendinosis "Tendinitis" of supraspinatous tendon:-
ده inflamm. في ال tendon ومعاه calcification كمان ← بنشوفه في ال X Ray او ال CT طبعاً ال ده من ال MRI
* طبعاً في ال MRI تعرفه إزاي "خاصة في الإمتحان" إزاي تقول ان ده tendon فيه Ca^{++} :-
- لو ال tendon مكحبر في بعضه "حتة غامقة وحتة فاتحة" وحتة سودا وحتة بيضا ← اغلب ال X-Ray هتشوف ال Ca.

* So ← خلاصة ال Supraspinatus muscle :-
① Tendon degeneration "Tendinopathy or Tendonosis"
② Tendon tear :- partial → Articular
→ Bursal
→ Intrasubstance
- Complete "full thickness" → Gap & m. atrophic changes
③ Tendinitis "Calcific tendenosis"

⊛ Infraspinatous Tendon :-

ال ← incidence of injury بتاعه أقل من ال supraspinatus m. بكتير.

- قلنا بنشوفه في ال Coronal تحت ال spine of scapula باشرة
وفي ال axial من ورا تحت ال deltoid "ده اسمه sequence"
وفي ال sagittal ورا ال supraspinatus m. فوق ال teres minor m.

- معظم ال injuries بتاعت ال Infraspinatous بتكون Traumatic في جيل
معظم ال injuries بتاعت ال Supraspinatous بتكون degenerative

- في حاجة اسمها ABER اللي هو Abduction & External Rotation
وده في ال open magnet فقط "الرنين المفتوح" ← هتلاقي ال tendon
مقطوع قبل ما يوصل لمكان ال insertion بتاعه.

⊛ subscapularis tendon :- ± Biceps Tendon

- بنشوفه في كل ال views بس اسمه واضح فيه هو ال axial زي ما قلنا
- الطبيعي ان ال tendon يكون مشدود زي ال ستيك بين ال muscle وبين ال lesser tuberosity ← فلو لقيته redundent يبقى ده abnormal وفيه tear أو لو لقيت فيه abnormal signal يبقى برضو فيه tear
- ممكن برضو تلاقي ال tendon بتاع ال Biceps متحرك من مكانه لأن ال Biceps tendon لازم في ال subscapularis tendon فلو واضح إنه متحرك بيافر التاني معاه و ده اسمه dislocated tendon ← ال Biceps tendon هيتحرك برا ال groove وده ← ده صعب تشوفه في ال Coronal بس في ال axial أسهل ولكن برضو
- ال Biceps tendon بتاعها بيتقطع بيتحرك لتحت ال subscapularis و ممكن يوصل لحد ال glenoid كمان
- ممكن برضو تبقى هل في muscle atrophy ولا لأ.
- اسمه تشخيص الحالات دي لو في حاجة داخل ال joint أو لو في effusion.
- لو لقيت ال Biceps Tendon حواليه مياه "ابيض ابيض" متقولش tenosynovitis لأنه بص على ال joint نفسه الأول لو فيه effusion يبقى ده نسبة ال joint effusion نفسه لأنهم متوصلين بعض " راجع page 8 ← MR Arthrography "

⊛ Impingement Syndrome:-

- Progressive painful compression of the supraspinatus tendon

- ال supraspinatus tendon ماشي في space او tunnel ضيق بين ال A.C.J فوق وال head of humerus تحت ← ممكن في حاجتين تانيين ماشيين في نفس ال space ده:
1- ال Tendon بتاع ال long head of biceps ماشي تحت ال supraspinatus.
2- ال subacromial bursa

- يبقى ال subacromial tunnel في حاجتين عظم بيكونوا ال walls بتاعته وهم ال acromion وال head of humerus وحاجتين soft اللي هم long head of biceps tendon وال subacromial bursa

[1] Bony Abnormalities

- ال supraspinatus tendon بيتخنق من الحاجات ال bony اكتر من ال soft tissue يعني هنا acromial hook او osteoarthritis of the ACJ اذا زاد بتقل callus يعمل degeneration في ال tendon

⊛ اسمها تتوقف على كل التفاصيل دي هي ال Coronal ← تقول في الريبورت
osteoarthritic changes of the ACJ & hypertrophy of the articular surface & callus formation encroaching on the subacromion tunnel impinging on the supraspinatus tendon

وبعد كده تبص على ال tendon نفسه فيه degeneration وال partial tear ← full thick
وبعد كده تبص على ال supraspinatus نفسه فيه atrophy ولا لأ

- من الحاجات التانية اللي ممكن تأثر على ال acromion paget's disease وتماما عليه أي pathology ← tumor هنا ممكن يطلع في ال acromion

[2] Soft Tissue Abnormalities

- ممكن طبعا ال tendon نفسه يتغير فيه حاجة يمشي جوا ال tunnel بتاعه بسبب Tendinosis او Tendinitis calcific وغالبا بيكون معاه osteoarthritis of ACJ
- برضو ال subacromial bursitis وال Biceps tendon abnormalities

⊛ ال Impingement معناها ان ال tendon مزنوق سواء حصل فيه changes او حصلش وممكن يزنق في واحد بيلعب كمال أجسام لأن العضلة كتيرة هي اللي bulky مش ال tendon فممكن يعمل أي pathology عادي

Bursae of The shoulder:-

I Sub Acromial & Subdeltoid bursa:-

- تحت الـ acromion زي ما قلنا وفوق الـ supraspinatus tendon
- مهم جداً تعرف انها مرتبطة جداً بالـ tendon ← يعني لو الـ tendon سليم والـ bursa فيها ميه يبقى ده bursitis لكن لو الـ tendon مقطوع يبقى دي غالباً هي الـ effusion الموجودة في الـ joint نفسه.
- خالي بالك احنا هنشتغل Coronal GE في البروتوكول التقليدي لكن لو شفت في الامتحان خالي بالك ان الـ GE بيعمل augmentation الـ signal أكتر من الـ T_2 علشان لو لقيت حاجة بيضا في الـ tendon متقولش انده tear ← لأ بص على الـ T_1 "هتلاقيه رمادي او ابيض لو فيه tear" والـ T_2 نفس الكلام لو موجود نفس الكلام بالنسبة لـ subacromion fat مع الـ bursa مش أي حاجة تشوفها تجري وتقول دي bursitis لأن المنطقة دي superficial قوي فالـ signal بتبقى قوية قوي فيها ← بص على الـ T_1 والـ T_2 ولو في GE وبعدها قول.

II Sub coracoid bursa:-

موجودة تحت الـ Coracoid والحاجة تشوفها فيها هو الـ sagittal معظم الدايانير هتلاقي عندهم شوية مياه في الـ subcoracoid bursa قبل ما تحكم عليها بص على الـ joint space نفسه لو فيه effusion يبقى مش bursitis لكن الـ joint كان free space يبقى دي bursitis.

III Subscapularis bursa:-

- موجودة بين الـ subscapularis والـ Middle Glenohumeral ligament
- نادر ما حد بيشوفها في الـ clinical practice

Lesions of The Glenoid labrium

- ال Glenoid فيه حاجه اسمها ال labrium وده مسئول عن Stability of the shoulder وأهم حاجه لازم تسأل عنها في ال history هل العيان ده جاله dislocation ولا لا و الخلع ده عامله مره واحده ولا بيتكرر وهكذا.
لـ ده ممدوح بيقول "ممنوع" تكتب ريبورت shoulder من غير History of dislocation

- ال Glenoid labrium دي عباره عن Fibrous Connective tissue وظيفتها انها بتخلي ال Glenoid Cavity عميق لحوا عشان يقدر يستوعب ال head of humerus

- بيظهر لود T_1 ولود T_2 ← بتكون مثلث ال apex تابع ال humerus وال base تابع ال glenoid

لـ ممكن فيه variants مثلاً انها تكون: Rounded, notched, cleared "serrated"
ولازم تعرف ان ال labrium لما بتتقطع ← بتتقطع عند ال base لأن هي الل ثابته جامد في ال bone "اللي هي ال Glenoid" ← فلما تلاقي حاجه عند البوز بتاعها وال apex يبقى ده ← normal variant.

- هنا بنشوف ال Ant., Post. ← في ال axial.
وال Inf., Sup. ← في ال Coronal.

اهمية ال labrium بالترتيب 1- Ant. L 2- Sup. L 3- post. L 4- Inf. L

Gleno-Humeral Instability

(A) Anterior Instability "95%":-

- ال ant. L بنشوفه في ال axial وعلشان تحكم عليه لازم تشوفه في ال level بتاع ال subscapularis m. وتبقى على ال base بتاعت ال Labrium زي ما قلنا
لـ لأنه في حالات كتيره بتقول nor. وهي فيه tear أو العكس بتقول tear وهي nor. لأنها علقت على ال ant. labrium في level غير بتاع ال subscapularis m.
وده لأن ال labrium عباره عن دايره ← انت بتقطع قدام "ant. L" تكون لو طلعت بال cut لفوق هتقطع في ال "sup. L" وده فيه lesion وفيه anomalies تانيه غير ال "ant. L"



- في anomaly موجود في بعض الناس اسمه Sub-labral foramen
ده بين الـ ant. L وانت طالع لفوق للـ Sup. L ← لو قطعت فيه وعلقت على
الـ ant. L في level of subscapularis غير الـ level هتقول ان الـ ant. L
مقطوع وهو سليم والناس بتعمل في متاهات كبيرة. "على بالي ان المعلومة دي مش موجودة في الكتب"

⊛ Bankart Lesion :- [لازم في الـ Axial ←]

- ده lesion بيحصل فيه ان الـ ant. L اتقطعت من مكانه وبعين ← لأ ده الـ
periosteum اللي ماسكة في الـ bone هو كمان اتقطع
← طب الـ periosteum ده هتشوفه إزاي؟!
← لو الـ periosteum اتقطع ← هتشوفه ← لكن لو سليم مش هتشوفه
⇐ لو في جزء كمان من الـ bone اتكسر مع الـ ant. L بيبقى Osseous Bankart
- لذا لازم الناس يكون عنده history of shoulder dislocation
لذا لازم يكون ← Post. Traumatic

So by Definition, Bankart lesion is:
Detachement of the ant. Labrum as well as the related periosteum

- ممكن الـ labrum تتقطع وتفضل في مكانها لكن انت متشوفاش أثره مع الـ tear اللي
بيحصل ← بيحصل معاه hage and Oedema ← بتغير الـ signal اللي طالعة من الـ ant. L
فينظر ابيض او مش بتشوفه اصلاً

- الـ Osseous Bankart lesion طبعاً تشوفها بالـ CT اكتر من الـ MRI.
← في الـ MRI الـ Cortex بتاعت العضم لونها اسود ← خط اسود رفيع تمشي عليه بالقلم
الرصاص ← لو لقيت حتة مش موجودة عند الـ ant. L يبقى في Osseous Bankart

- في بعض الحالات ممكن تشوف الـ Osseous Bankart في الـ X Ray لكن صعبة جداً.

- ساحات الـ detached osseous bone بتاعت الـ ant. L بتنزل لتحت في الـ
axillary Pouch عند الـ Inf. GH lig. وعلشان كده في بعض الحالات مع الـ
Trauma ← الـ Inf. GH lig. بيتقطع ← (C later)

⊛ Hill-Sachs fracture:-

* Def.: Grooved defect in the post. lat. aspect of humeral head in cases of ant. instability.

- عبارة عن دفرة في ال post. lat. بتاعت ال head of humeras ← إزاي؟
← لما يحصل أي مشكلة في ال ant. ← يحصل ant. dislocation 96% من الحالات
فال head وهي ماشية لقدام ← ال Post. Glenoid بيضرب ال head صح ←
يعمل فيها دفرة صغيرة ← لدرجة إن 75% من الحاجات اللي عندهم Bankart lesion
← يحصل لهم Hill-Sachs injury.

Hill-Sachs is pathognomonic of Bankat's lesion.

- في الامتحان لو سألك عن واحد اكتب الاتنين ← ال "Bankart's & Hill sachs injury"
- تخيل إن واحد ماشي في حالة البيت واتزحلق في السيراميك ودماغه صور التخطيت في
ترابيزة السفرة هو اتزحلق لقدام "ant. dislocation" ودماغه اتجبجبت صور ال Hill sachs

- خلي بالك إن ال Banckart lesion بيتشوف عند ال level of subscapularis m.
وال Hill-Sachs inj. بتشوفه فوق خالص عند post. lat. part of apex of head
of humerus. (يعني الاتنين مش في نفس الصورة أو في نفس ال cut)

- أوكي / إيه / إيه / أخر: إنك تشخص ال Hill-sach's inj. في ال Coronal
لأنك هتلخبط بينه وبين ال Greater tuberosity fracture.
لأن ال G. tuberosity ده ant. structure وال Hill sach's inj. زي ما
قلنا بيحصل post. lat. وإنت في ال cuts مش هتعرف تفرق ال cut ده قدام
وال ورا ← لازم تبص في ال axial ← لو ال lesion ورا يبقى ده Hill-Sach's
لو قدام يبقى ده Greater tuberosity.

⊛ Greater Tuberosity fracture:-

لازم زي ما قلنا تشخصه في ال axial مش في ال Coronal ولازم تبص على ال tendon
بتاع ال supraspinatus m. لأنه عامل insertion في ال Greater tuberosity

- ال Hill sach's شبه مستحيل إنك تشوفه في ال X-Ray.

⊛ Perthes Lesion :-

خالي بالك ان في ال Perthes في ال Shoulder غير اللي في ال hip
- ده عبارة عن ال ant. L انقطع من مكانه لكن ال periosteum لسه سليم
- هتشوف ال periosteum عبارة عن خط ابيض رفيع عند ال base بتاعت ال ant. L
- لازم يرضوا في history of shoulder dislocation
- لو غلطت بين ال perthes وقلت عليه Bankart ← عادي جداً لأنهم
في الجراحة اصلا هيقطعوا ال periosteum علشان يصلحوها ومش فارقة
لكن في دكاترة في الإمتحانات بتتشدد في التفرقة بين الاتنين مع انهم clinically
مش هيفرقوا قوي.

⊛ ALPSA : Ant. labrioligamentous periosteal Sleeve Avulsion :-
* Bankart lesion + Intact periosteum + med. & inf. displacement of the labrium.

- يعني ال labrium اتقلب لحوالين كم القميص علشان تتنين لفوق
ونفس الكلام لما الجراح يجي يصلحه بالمنظار ← بيقطع ال periosteum عشان يحول ال
ALPSA لل Bankart وبعدين يصلحه.
- يعني ال ALPSA عبارة عن perth's واتحول لورا
- خالي بالك ان ال ALPSA وال perth's مش هتعرف تشخصهم من غير صبغة.

د/ الممنوع بيقول انه شخصيا شاف حالة واحدة perth's ومشافش ولا حالة
ALPSA إلا ان ال Bankart بتشوفه كل يوم ← يعني في الامتحان لو جابلك
فيلم متصور في المستشفى قول انه Bankart خاصة لو مفيش صبغة.
لكن لو صورة على كمبيوتر وفيها صبغة ← زي فيها علشان ميوقعكش في الغلط.

⊛ Posterior Instability :- 2-4 %

*Reverse of Bankart

- ال post. L هي اللي هتقطع ← ال head of humerus هتترك لورا و ال Glenoid هتفضل في ال head of humerus مكانها "قلنا عكس ال Bankart فالتالي عكس ال "Hill sach's" ← هيحصل Groove في ال humerus مكانها.
- عندنا في مصر ال Reverse of Bankart كتير لأني مش ما نتيجة الحوادث الكتيرة.
- غالباً لو حصل Reverse of Bankart ← بيحصل معاه Bankart لكن بتعرف ال Reverse مدام ال Groove في ال head of humerus بيكون post. lat. مش ant.

⊛ Superior labrium Lesions :-

- أول حاجة مميزة فيه إن ال normal variants بتحصل عند ال bare مش عند ال Tip وال lesion بتحصل عند ال Tip مش عند ال bare عكس ال ant. labrium
- مدام ال Normal Variants وجود Sulcus عند ال Sup. labrium
  1. لو فيش Sulcus تكون ← Type I
  2. لو في Sulcus صغير تكون ← Type II
  3. لو في Sulcus كبير تكون ← Type III
- وال Sulcus بيبان في ال MRI زي خط أبيض رفيع وصغير تحت ال Sup. labrium وال signal بتاعته زي ال articular cartilage بالظبط.

⊛ SLAP Lesion :- Superior Labrium Anterior Posterior :-

- كلمة Sup. labrium وعرفناها ← يعني إيه Ant., Post. ← دول ال Biceps tendon و ant. & post. بالنسبة ال Biceps tendon.
- هتبقى على ال Sup. L هتلاقي فيه خطوط كتيرة معنى كده إن فيه lesion.
- وال SLAP زمان كانوا بيقولوا إنها very rare لكن مع تطور ال MRI والجراحات عرفنا إنها very common ممكن تشوفي كل يوم لو بتشتغلي musculoskeletal



Biceps- Lebral Complex:-

- علشان تشوف الـ sup. L و الـ Biceps tendon كويس لازم تعمل صبغة وتصور الإيجابي Coronal

* SLAP I: Abnormal signal in the sup. labrium
اي خط او نقطة او خطوط داخل الـ sup. L .

* SLAP II: Detachement of the sup. L from the bony gleneid by 3-5 mm in fluid signal at the base of labrum
الـ sup. L اتفصلت عن الـ base مسافة لا تقل 3-5 mm والمسافة دي المتفرقة بيملها ويبين الـ sulcus اللي هو nor. variant عند الـ base. (WTF!!)

* SLAP III: Fragmented sup. L into 2 separate parts on Coronal and Sagittal images but extention into the Biceps tendon
الـ sup. L بتبقى جزئين او جزئين بخط معدي في النص في الـ Coronal.

* SLAP IV: SLAP III + Extension into the Biceps tendon
هتلاقي الـ sup. L بقت جزئين زي ما قلنا وبعد ما تعمل صبغة هتلاقي الـ lesion امتد إلى الـ Biceps tendon.

- من غير arthrography تعرفي اول 3 فقط لكن غير كده محتاج صبغة لازم.

N.B. Suprascapular notch: suprascapular nerve فوقه الـ ganglion دي فيها وده ساعات بيضغط على الـ n. ويعمل Syndrome زي الـ Carpal tunnel بالظبط

Value of Arthrography

* partial tear of supraspinatus tendon.
* All types of labral lesions "perthe's & GLAD".

GLAD: Glenoid labrum Articular cartilage Disruption
عمرك ما هتشوف GLAD في حياتك ← ده عبارة عن tear في الـ articular cartilage اللي عند الـ base بتاعت الـ labrium ودخلت جزء صغير منه في الـ labrium

* SLAP Lesions
* HAGL lesion: Humeral Avulsion of the Inf. GH ligament
الـ Inf. GH Lig. ده زي ما قلنا في الـ anatomy عامل زي L عند الـ axillary pouch اتقطع مع عند الـ humerus هيكون عندي HAGL ولو اتقطع من عند الـ Glenoid هيكون عندي GAGL . مايتقطع هيتحول من زي L الى زي J
- الـ HAGL هيكون معاه دياه effusion او صبغة ← هتنزل في الـ axilla
- الـ GAGL بيحصل مع الـ Bankart ، الـ HAGL بيحصل لوحده

⊛ Glenohumeral Ligaments :-

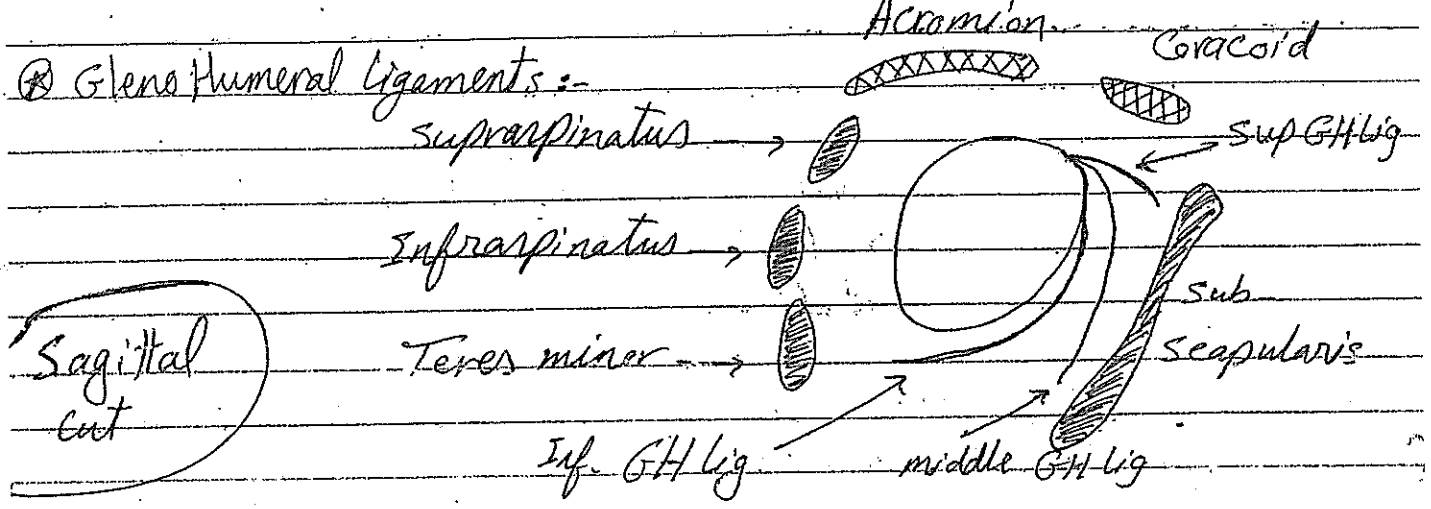

لو الـ ant. L اتقطع ممكن الـ part بتاع الـ Inf. GH ligament يتقطع
وده اللي اسمه الـ GAGL
وعلشان كده اسمه ← Ant. Glenoid labrum, Inf GH lig. Complex

- IGHL : Coronal & sagittal
- MGHL : Axial image, may be absent in 8-30% of cases.
- SGHL : Coronal & sagittal — صعب جداً تشوفه ولو لازم تشوفه ← اعمل مسح

* Buford Complex: Cord like MGHL, Absent or hypoplastic ant. L & MGHL attaches directly to the sup. L "Nor. variant"
الـ MGHL بيكون خيط ← ده non variant بيعمل أثر في كتف العيان

⊛ Biceps Tendon :-

بتشوفه زي ما قلنا في الـ Axial وهو معدي في الـ Biceptal groove وفي الـ Coronal في
أوهو معدي من الـ humeral head وفوقها "ده الـ long tendon لكن الـ Short
هاتلاقيه في الـ Coracoid ومش بتشوفه اصلاً"

- الـ Sheath بتاع الـ Biceps tendon متوصل بالـ joint space وعلشان كده لو حصل
effussion هتلاقي Fluid في الـ sheath ومتقولش tenosynovitis من غير ما تبص
في effusion في الـ joint ولا لأ

- الـ Coronal اسمه ولا تشوف فيه الـ Biceps tendon وهو ماسك في الـ Sup. L
Normal variant : - splitting of the long biceps tendon
- single tendon outside the groove ←
وده ممكن يكون زي ال tendinitis

طالب طارق 2014

How To Interpret the MR Exam. of the Shoulder

- الفحص بيكون: Coronal: T_1, PD, T_2 ± STIR
- Axial: T_1, GE
- Sagittal: T_2

بنبدأ بال Coronal ← ط T_1 و T_2 " ال PD اقل قيمة " ← وابدأ:-

1) supraspinatus tendon "below ACJ"

Abnor.: T_2 ، رمادي ، T_1 رمادي / Nor.: T_2 ابيض ، T_1 رمادي / Nor.: T_2 ابيض ، T_1 رمادي

articular, bursal, intra ← partial, full thickness ← Tear: T_2 ابيض ، T_1 رمادي

في حالة ال tear: ثبوت 1- Gap 2- Retracted ends 3- Muscle atrophy

2) Sup. L. → SLAP Inj. I, II, III

3) ACJ: osteoarthritis, Callus, Impingement ↓.

4) Joint Effusion.

5) Subacromion bursa → Intact tendon → bursitis
→ Cut tendon → joint effusion.

6) IGHL: HAGL "by Arthrography"

بعد كده ادخل على ال Axial ← ط ال T_1 وال GE فيه بعض:-

1) Ant. L.: Bankart lesion, Hill sach's inj.,

2) Post. L.: Reverse of Bankart

3) Subscapularis tendon: Axial is z best

4) Biceps tendon: in the groove " for tenosynovitis, splitting of the tendon, dislocation of z tendon"

5) Infraspinatus tendon: Axial is z best

6) HGHL: Buford Complex.

بعد كده ال Sagittal: غالباً بيكون T_2 فقط او لو عاملين Arthrography

1) Acromion shape: I, II, III " hook"

2) ACJ: Confirm data from the Coronal

3) IGHL: If there is effusion or Arthrography

4) Supraspinatus, Infraspinatus m.: Confirm data from the axial

5) subcoracoid bursa: Sagittal is the best.

اللهم لا سهل الا ما جعلته سهلا وانت تجعل الصعب ان شئت سهلا

خلاصة الـ Anatomy

① Coronal Cuts:-

Muscles ①

- هتشوف الـ ACJ تحته هتلاقي الـ supraspinatus m. " تحتل عضو هتلاقي suprascapular notch " ← اهم واحد تشوفه في الـ Coronal
- لو مفيش ACJ يبقى هتلاقي فوق الـ spine of scapula وتحته هتلاقي الـ Infraspinatus m. " هنا مفيش notch "
- لو طلعت بالـ cuts لقدام قوي هتلاقي فوق الـ lat. Coracoid process وتحتل الـ subscapularis m. وده عضلة كبيرة بينه الـ chest wall والـ scapula

② labrium

- هتلاقي مثلثين صغيرين بينه الـ Glenoid والـ humerus واحد فوق والتاني تحت sup. & Inf. Glenoid labrium

③ ligament

- مع الـ Inf. labrium هتلاقي خط اسود محاوطه بيعمل مثلث ◁ ده جزء مكعب "كرنبه" وهو ده الـ Inf. Glenohumeral ligament ⇐

④ Bursa

- تحت الـ ACJ هتشوف الـ subacromial bursa

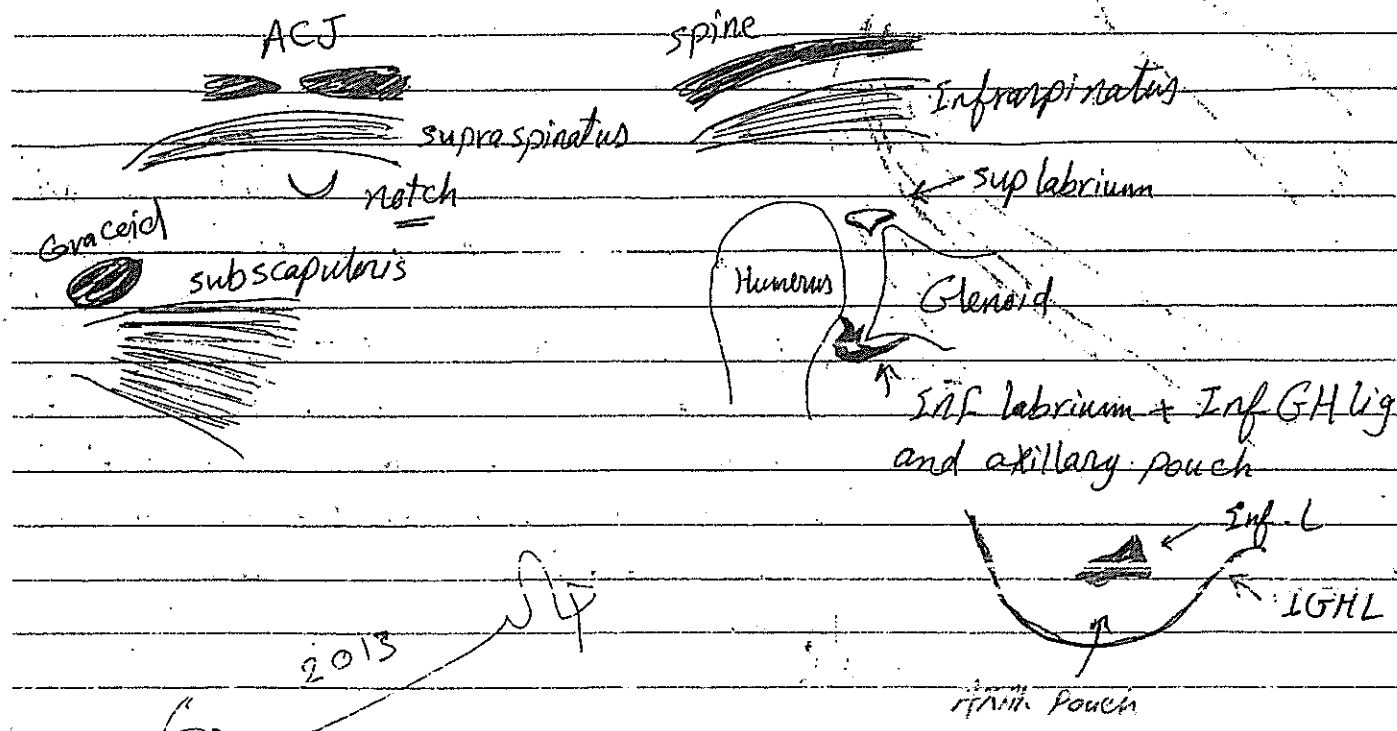

2013

⊛ Axial Cuts :-

- هي دي ال ice cream cone اللي قطعتها علينا في ال axial scout

① Muscles

- بين ال Glenoid وال chest wall هتلاقي ال subscapularis وال tendon بتاعها بيطلع لفوق طبعاً ما يوصل ال lesser tuberosity
- فوقيها مباشرة ال Biceps tendon in the Bicipital groove "ركز فيها"
- ورا ال Glenoid هتلاقي ال Infraspinatus m.
- وورا ال Infraspinatus هتلاقي ال deltoid m.

② labrium

- ال ant. & post. هتلاقيهم ال ant. فوق وال post. تحت
عشان الحاجة تنام على جنبها وهو بيتعور

③ ligament

- تحت ال subscapularis مباشرة هتلاقي ال Middle GH ligament
وهتلاقيه نقطة سودا صغيرة بين ال ant. labrium & middle GH lig.



للمبتدئين أمثالنا :-
تعرف ال axial من ال Coronal
في ٣ حاجات
① ال ice cream cone دي axial
② ال ACJ بالعرض دي Coronal
③ لو لقيت muscles كتيرة و bulky فوق
ال head of humerus في جنبها لو كانت
ال muscles رفيعة وطويلة دي Coronal

⊛ Sagittal Cuts:-

① "Rotator Cuff" Muscles

- هتشوف تحت الـ ACJ بالترتيب كده ولو ط الـ head of humerus

1- Supraspinatus
2- Infraspinatus
3- Teres minor

- قدام وتحت الـ Coracoid هتشوف الـ subscapularis

② Ligament

CC / CH هش بالضروره بتشوفهم في كل الحالات

- الأول Coracohumeral ligament وده بيوصل الـ Coracoid قدام بالـ humerus ورا وده عباره عن قطعه رفيعه جدا لو فرط اسود كالعاده

- التاني Coraco clavicular ligament بيوصل بين الـ Coracoid قدام بالـ clavicle فوق ونفس الكلام فرط اسود رفيع قوي



1- Supraspinatus
2- Infraspinatus
3- Teres minor

N.B.

* في الـ sagittal كتير بتشوف subacromion fat طبقة ابيض T_1 وسود T_2 علشان تركز في شكله ومتفكروش pathology

⊛ MR Arthorography:-

* Axial Cuts "T1 PC ± STIR"

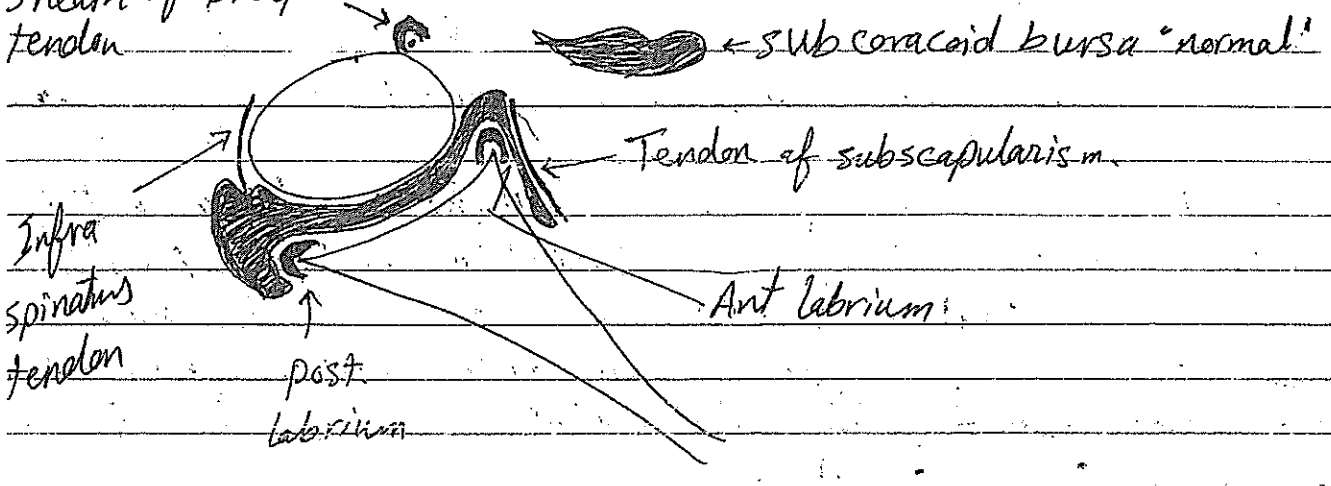

* Coronal Cuts "T1 PC ± STIR"

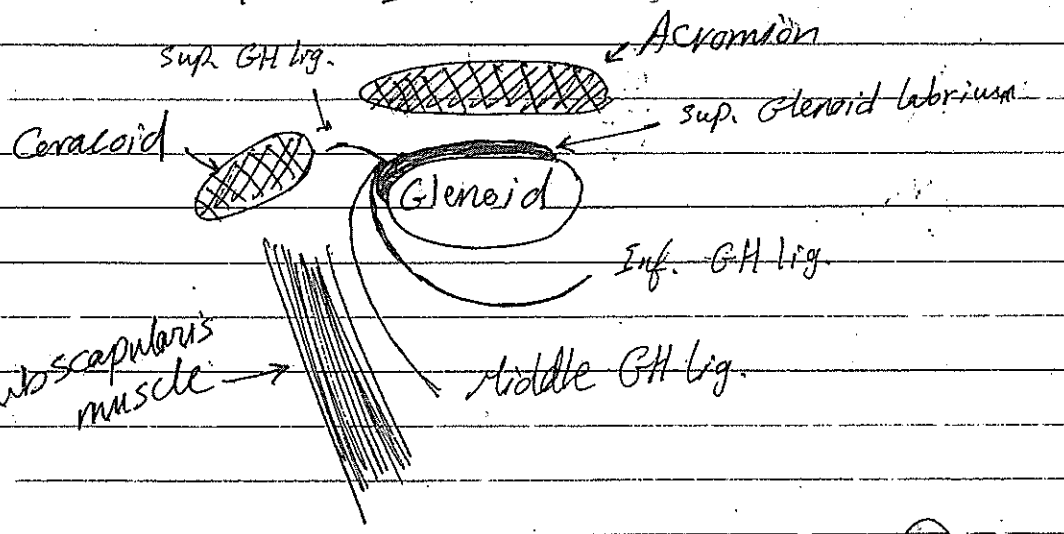

1-1-2014

MRI of The Ankle:

protocol:-

- Surface Coil — في واحد مخصوص لل Ankle وممكن بتاع ال Knee عادي
- FOV: 8 cm - 10 cm up to 14 cm — ده وظيفة الدكتور مش التقني
  كل ما ال FOV يكبر ← الوقت يقل والصورة تكون أحسن
- 3mm slice thickness, 1mm gap
- Axial, Sagittal, Coronal
- T_1, T_2, GE, STIR — أهم حاجة في ال Ankle هو ال axial

N.B.

Axial: perpendicular to the long axis of the Tibia

Coronal: " " " Sole of the foot

لازم تعمل STIR عشان تبص على ال bone marrow للتأكد من ال Ankle

Anatomy of The Ankle:

ال Ankle انه تقسمه لـ 4 أجزاء (segments) Ant., post., med. & lat.

بنبص على حاجتين في كل (segments) ← Tendons, ligaments اللي موجودين

وأيه أسماء ميوم ومشاكلهم Nor. أيه و Abner. أيه

1 Post. Compartment of the ankle:- "أسهل واحد هو ال Post."

* Tendons: Achilles tendon — أقوى tendon في الجسم ومع ذلك من أكتر الأوتار اللي بتتقطع لأنه (very superficial)
* ligaments: No

الميزة هي انه هتقول إن ال sagittal هو واحد حاجة تشوف غير ال achilles

لكن الحاجة دي وهم ← الصح انه ال axial هو واحد view أساسي

Normal: Uniform low signal

Flat ant. surface — سطح أمامي مستقيم تشوفه غير في ال axial

Convex post. surface

ال post surface أمان شوية نعرف يعني ال tendon فيه مشكلة

- The strongest tendon, The largest one
- Injury is common bcoz it's very superficial
- No tendon sheath i.e. No Tenosynovitis, but tendinitis etc.
- In axial cuts, flat ant surface, convex post surface
- Bursa ant. to the tendon insertion



E pathelogy: ⊛ Achilles Rupture:-

* Rupture: 2-6 sup. to its insertn in the Calceneous bone
  - 25% clinically missed
  - → [II] Complete disruption
  - → Fraying, Corkscrewing
  - → Retraction "fat, fluid or blood" in the gap

- زي ما كانت الـ gap هامة برضه لكن دلوقتي أقل أهمية "مهمة في الـ shoulder Supraspinatus
لو الـ gap فيها fat, fluid, Blood متقولش هي كاف سنة بس.
- ممكن تشوف الـ Achilles tendon tear في الـ X-Ray ← في الـ X-Ray في عندنا fat موجود
قدام الـ Achilles tendon "بيكون موجود طبيعي في الـ nor. ← لما ← Kager's fat pad
وأي حاجة هتحصل في الـ tendon هتأثر على الـ fat ده وتغيره "أي pathelogy متس
الـ rupture فقط"
- بالـ U/S سهل قوي تشوف الـ rupture في الـ achilles tendon.
- في الـ MRI هتلاقي طبيعي less of continuity وتقيس الـ gap ولو فيها content قول
لي الـ tear هيكون واضح قوي في الـ Sagittal لكن الـ peritendeneous fluid
والـ Cross section of fibers بتاعت الـ tendon هتشوفها في الـ axial.
← الـ tear طبيعي هتشوفه في الـ T_2 لأن الـ fluid مكان الـ tear هيكون أبيض.

E partial Tear: Focal thickening, Abnormal Focal Signal
هتلاقي جزء سليم وجزء مقطوع وحواليه القطع هتلاقي Fluid signal وده اللي بيخلي
بين الـ degeneration والـ tear "الـ degeneration عادي T_2 والـ tear أبيض T_2
- لازم تقول مكان الـ tear بالنسبة لـ "site of Insertion"



② Ankle

3 Chronic Rupture of the Achilles Tendon: بيحصل فترة من الـ Tears وعلى مدى سنوات هتلاقي multiple calcifications في الـ tenden وممكن يوصل لـ حجم كبير وده: Stoned Achilles tenden

الـ classic لما الـ Ca لسه T1 وسود T2 لكنه ممكن يكون ابيض شويه في الـ T1 لكنه لازم في الـ T2 يكون اسود.

⊛ Achilles Tendinitis:-

الـ Achilles مفيش حواليه synovial sheath فمش بيحصل فيه Tenosynovitis لكن بيحصل فيه tendinitis يعني الـ tenden نفسه هو اللي ملتهب.

- إزاي تعرفه: الـ tenden تخين في الـ axial "خلفية الـ ant. surface" وهتلاقي فيه signals رمادي T1 ورمادي T2 وهي دي الـ tendinitis أو الـ degeneration
- ممكن تشوفه في الـ X-Ray من الـ Kager's pad of fat لكنها هتعرف فقط من الـ X-Ray لما الـ tenden فيه pathelogy لكن أي الـ pathelogy دي ← لازم MRI.
- ممكن مع الـ tendinitis يكون في retrocalcaneal bursitis ودي bursa صغيرة بين الـ Calcaneous قدام والـ Achilles ورا وممكن normally تلاقي فيها نقطتين مياه.

* Achilles peritendinitis:-

هنا الـ Achilles نفسه كويس لكن حواليه في fluid signal دي peritendinitis لوحده ← لكن ممكن يكون معاه tendinitis برضوا يعني: Tendinitis & peritendinitis

⊛ Retrocalcaneal Bursitis:-

دي bursa صغيرة موجودة ورا الـ Calcaneous وقدام الـ Achilles Tenden

- ممكن normally تلاقي فيها نقطتين تلاتة مياه سواء في الـ sagittal أو في الـ axial
- بيحصل فيها Bursitis إما لوحدها "بسبب الكعب العالي والـ Rheumatoid & trauma" وممكن مع الـ Achilles tendinitis

⊛ Haglund's Syndrome:-

اسم تاني دماغك منه

- Achilles Tendonopathy
- Retrocalcaneal bursitis.
- Retro Achilles bursitis.

السبب الرئيسي زي ما قلنا هو الكعب العالي.

Notes

II Lateral Aspect of The Ankle:

* Tendons: peroneal Tendon "Longus & Brevis"
* ligaments: Tibio-fibular syndesmotic complex
  lateral collateral ligament

Peroneal tendon:-

peroneus longus, Brevis → Tendons بيطلعوا منا عظمتين

كل واحد تروح في اتجاه ← Lat. malleolus بطرال

أول حاجة تبقى في ال axial هتلاقي ال Talus في النص وعلى الجانبين

Fibula → lat. Tibia → med. → med. & lat. malleoli

وراء ال Fibula هتلاقي كورتين لونهم اسود طبعاً في كل الصور ← Tendons

Peroneus Brevis → Ant. med. →

peroneus longus → post. lat. → في طرف جيب البطاطو مدفونا

الكبيرة وأخذ الصغيرة في حفرتها

هتحتاج إنك تفرق بين الاتنين لأن previs بيعمل فيل بلاوي ولا longus

بيعملش فيل حاجة لأن الـ two Tendons قد بعض تقريباً في الحجم "normally"

N.B.

في ال cuts بتاعت ال Ankle هتشوف ال Fibula في كنا منظر ← واحد منهم

زي الكورة ○ ماشي واحد تاني بتكون زي الفاصوليا وفيل groove

ال groove ده بيكون med. وبيطلع منه ال lat. collateral ligament

3 components connecting fibula to talus (later)

* Course: post to the fibula
* well formed fibular groove → for more tendon stabilization

ال Tendons ماشية وراء ال Fibula فال post. aspect بتاعها مقعر عشان يستوعبهم

* Common sheath down to the fibular tip then separate

احتمال في انه

لو حصل Tenosynovitis في هنا ياخد الاتنين لكمان distal ياخد كل واحد لوحده

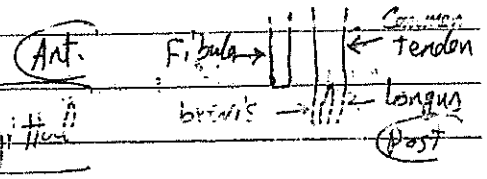

N.B. peroneus Brevis tendon may show normal variant →
Congenital splitting i.e. (bifurcated insertion)

D.D. b.t. rupture of tendon & normal variant (bifurcated insertion)
- history of trauma
- Signs of trauma
- Signal abnormality in the tendon
- fluid or collection around the tendon

Magic Angle:-

في عضلتين في الجسم لهم magic Angle يعني بعدوا 55° to the static magnetic field

وده بيعمل Artifact بيكون موجود في الـ T_1 ومش موجود في الـ T_2

- Supraspinatus m. in the shoulder
- peroneus longus in the Ankle

هتلاقي الـ Tendon بتاع الـ PL فيه حتة رمادية في الـ Sagittal T_1 ومش هتشوفها في الـ T_2 وده الـ (magic angle artifact)

⊛ peroneal Tendon subluxation:-

الطبيعي إن الـ fibula بتكون Concave وفيها الـ tendons بتكون Convex وده بيسبب subluxation في الـ tendons وبيسبب ألم في كعب العجلة الـ two tendons بيتزحلقوا لورا الـ fibula بدل ما هم موجودين lat. لها



⊛ peroneus Brevis Injury:-

- الـ Injury في الـ Brevis أشهر وأكثر من الـ Longus
- هتلاقي tendon سليم اللي هو الـ longus غالباً والتاني موجود مكانه fluid signal هي دي الـ brevis القطوعة
- الـ injury هنا not common زي الـ achillis
- الـ Tenosynovitis هتقول عنها بالتفصيل مجموعة الـ ankle كله في الآخر

⊛ ligaments of The lat. aspect:-

عندنا 2 كبار وكل واحد فيهم بينقسم الى 3 صغيرين

- Tibiofibular syndesmotic Complex "Fibula بال Tibia" ده بيوصل ال
- lat. collateral ligament → Ant. Talofibular } ده دول اللي بنشوفهم عادة
  (ده بيوصل ال Talus بال Fibula) → post. Talofibular }

ما لو شفت الزمة قوي بتشوف جزء صغير كده Calcaneofibular

N.B. اهم واحد في ال Ankle كله هو ال Ant. Talofibular ده الوحيد اللي لو فيه مشكلة بيعمل العملية اما اي lig. تاني في ال Ankle كله ← غالباً بتعالج برباط ضاغط

هنشوفهم فين ← زي ما قلنا في ال N.B. في الأول ان ال Fibula عاملة زي الفاصوليا (وهنشوف ال ATFL, PTFL في ال groove ده وده هيشوفه طبعاً في ال axial

N.B. ال PTFL زيه زي ال P.C.L في ال Knee صمام أمان القوة وهيشد جزء يتقطع (الفاصوليا العمل = lat. Collalat. lig.)

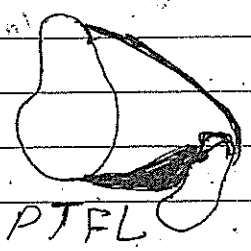

N.B. في حاجة جديدة اسمها Micro-Coils ← عاملة زي leads of ECG وتتحط على مكان معين جزء ويطلع صور اسهل ولازم مكان معين eg. → ATFL
image augmentation ← eg. lat. malleolus مثلاً

N.B. ال ATFL ده لازم يكون موجود في الصور (Constant in all images.)

N.B. في ال clinical practice او دكتور العظام قال له ال lat. Collateral ligament مقطوع او في pathology قد معناه ال ATFL اتفاهم ولا فيهم زي ما قلنا "زي ال Rotator Cuff mm. في ال shoulder وال Supraspinatus m. تحديداً"
ال Calcaneofibular موجود تحت ال peroneal tendons وده المكان اللي انت بتدور عليه فيه "نظرياً"

⊛ Tear of the lat. Collateral ligament :-

- للأسف تشوفه وتشوّر على الـ lig. عند الفاخوليا level لأنه ده مكانه.
- ممكن في حالات نادرة "انك" تشوف الـ lig. نفسه مقطوع لكن الأكتر انك بتشوف مكان الـ lig. فيه تغير من المياه fluid signal "أسود T_1 وأبيض T_2".
- خلي بالك انه في حالات الـ trauma ممكن الـ fluid الموجود مكان الـ ligamentous rupture يمتد لورا عند الـ peroneals ويعمل "traumatic tenosynovitis".

⊛ Chronic injury of the ATFL :-

ده مشهور في الستات اللي بيلبسوا كعب عالي كتير ورجليهم كل شوية متنني تحتهم فيحصل chronic injury في الـ ligament ← فمش بيتقطع لكنه مع الوقت بيكون تخين جداً ومفيهوش "خلي بالك مفيهش" أي Abnormal signal داخل الـ ligament ⇐ [↑ lig. thickness with no abnor. signals inside it]
"مش بيجي للدكاترة الستات لأنهم "يا عيني" ميعرفوش يعني إيه كعب عالي أصلاً" ☺

⊛ Talar tilt Angle :-

- المريض بيجي يقولك رجلي اتعورت كتيا ← تيجي انت تلوي رجل المريض لويه جامده جداً وتصوره وتقيس الزاوية بين الـ Tibia والـ Talus
- المفروض ان الزاوية دي تكون أقل من 40°
- ممكن الكلام ده مش بيتعمل دلوقتي ← ليه؟



① لو لويت رجل المريض very painful
② لو اللي ميلوي رجل المريض فطرام فول ← ممكن يلوي الـ lig. زيادة عن اللزوم ويفصله من مكانه تماماً
③ الـ lig. ممكن يكون lax لكن مش مقطوع ويقول مثلاً بزاوية أكبر من 40° وعلشان كده اعمل لـ MRI أو دلوقتي الموضة الجديدة U/S وريح دماغك.

2014

Ankle (7)

Tibia → Fibula

* Tibiofibular syndesmotic complex :-

الـ Tibia & Fibula تعتبر فوق الـ Talus / والـ Complex ده بيربط الـ fibula بالـ Tibia

يبقى الـ Syndesmotic هتتوقف فوق الـ ATFL (والـ Collateral lig.)

The Complex is formed of :- ماتاع مدى

1- Ant. Tibiofibular lig (ATF lig) اشعر واحد بيتقطع فى الـ ⑧ دول

2- Post. Tibiofibular lig. (PTF lig.)

3- Inferior Transverse lig. (deep fibers of PTIF)

4- Interosseous ligament

lat. Collateral lig. → فى الـ cut بتاع الـ Fibular groove او الفاصولية

او طلعت cut لفوق عند الـ Talar dome

هتلاقى طالع من الـ Fibula فتلتين لفوق اسود واحده قدام Ant. tibiofibular

ATF lig. وواحد ورا Post. Tibiofibular lig. وهناك من الباقى

ولو نزلت cut تحت الفاصولية او الـ groove هتلاقى برضو الـ PTFL

* الملاحظة

* Summary

فى الـ land mark بتاعتنا فى الـ groove لازم يكون الـ

ومن قدام اهم واحد الناحية الـ (ATFL) lat. Collateral lig.

* لفوق level غيره بيقى ده الـ syndesmosis

وده بيوصل بين الـ Tibia والـ Fibula فبالعقل كده Tibiofibular

وتقول اتنين واحد قدام ATFL وواحد ورا PTFLig. بس كده





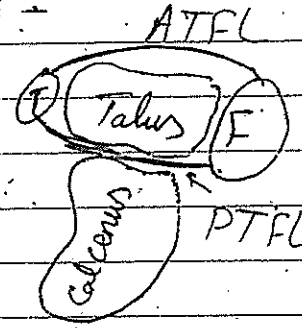

الفاصولية level

مش شرط تشوف الـ lig خط مرسوم الـ ATF

ممكن متشوف اوله بس

N.B.

ligament خالي بالي ال
med. & lat. موجود
لكن ال ant. & post لا

III Anterior Aspect of The Ankle:-

* Tendons: Tibialis ant.
  Extensor halucis longus
  Extensor digitorum longus
* ligaments: No

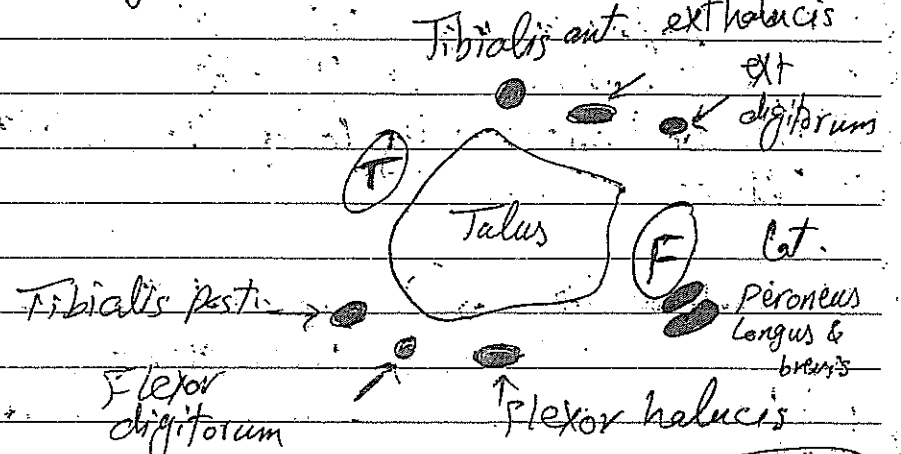

الحفظ

1) في اتنين Tibialis واحده ant. والاتنين post. والاتنين med. (الباقيين كلهم lat.)

2) آخر واحد من ورا Flexor halucis وقدام عكس ورا
يبقى الوضع كده

Flexors → med. → Flexor halucis
→ lat. → Flexor digitorum
Extensors → med. → " "
→ lat. → " halucis

كل ال Tendons اللي في ال Ankle = 9

قدام: Tibialis ant., Extensor hallucis, Extensor digitorum
ورا: Tibialis post., Flexor hallucis, Flexor digitorum
ع برا: peroneus longus & brevis
واحد لا يمشي: Achilles tendon

⊛ Injury of the Ant. tendons "Extensor group":-

- السبب الرئيسي هو ال trauma ← حاجة تقيلة وقعت على رجل الطريق وعملت injury في واحد من ال tendons.

- هتلاقي عالجاده ال Abnormal signal في tendon وحواليه Fluid signal

⊛ Injury of the Post. tendons "Med. Compartment":-

⊛ Tibialis post. inj. "TP injury":- Type I, II & III

* Type I: flexor hallucis or digitorum tendon ال TP tendon بيكون في حجم ال nor. ال TP قدهم مرتين فقط" 4 مرات تقريباً"

- ممكن يكون مع زيادة الحجم في كمان Abnormal signal ابيض T_1 وابيض T_2 "غالباً بيكون subacute hemorrhage"



* Type II: Splitting into Compartments ال TP tendon انقسم إلى كذا واحد

- هتلاقي مكانه كور كتيره جنب بعض "كورتين فما أكثر"



* Type III: ال TP tendon اختفى تماماً ومكانه مياه "Fluid signal"

⊛ Tenosynovitis:-

- ال Synovium اللي حواليه ال tendon فيه inflammatory هتظهر "Fluid signal"

- كل ال tendons اللي في ال ankle حواليها synovial sheath ماعدا ال Achilles

- Causes may be: 1) Trauma 2) Inflammation 3) Infection

- ال Tenosynovitis ممكن يكون acute ← وهنا هيكون حواليه ال tendon مياه.

- ولو chronic هيكون حواليه ال tendon ← granulation tissue وفي ال T_2 مش هيكون أبيض واضح قوي زي ال Fluid signal بتاع ال acute

* خلي بالك ان ال synovial sheath بتاع ال Flexor hallucis tendon متوصل بال joint نفسه عشان يعمل effusion فيه ← هتلاقي Fluid حواليه ال tendon

بالنسبة لنا "الغلابه" اعرفه بالشبه و

الباقي / حفظه للنظري.

Medial Aspect of The Ankle:-

* Tendons: Tibialis post.
  Flexor digitorum longus
  Flexor hallucis longus
  ] Ant. aspect. قلناهم في ال
* ligaments: Deltoid ligament

Deltoid ligament:-

بنشوفه عادة في ال Coronal

هو عبارة عن lig. معقد جداً طالع من ال Tibia وطالع لكل العظم اللي في ال Ankle وفي كمان جزء منه بالعرض الا انه ده كله مش بنشوفه كويس بال MRI

Talus: Tibiotalar lig. ← بيتشاف اكتر هنا

Tibia ↔ Navicular: Tibionavicular lig.
Tibia ↔ Calcaneous: Tibiocalcaneous
] Not seen in both Coronal & axial images

1- Ant. tibiotalar
2- Tibinavicular
3- Tibiospring
4- Tibiocalcaneal
5- post. Tibiotalar
6- spring

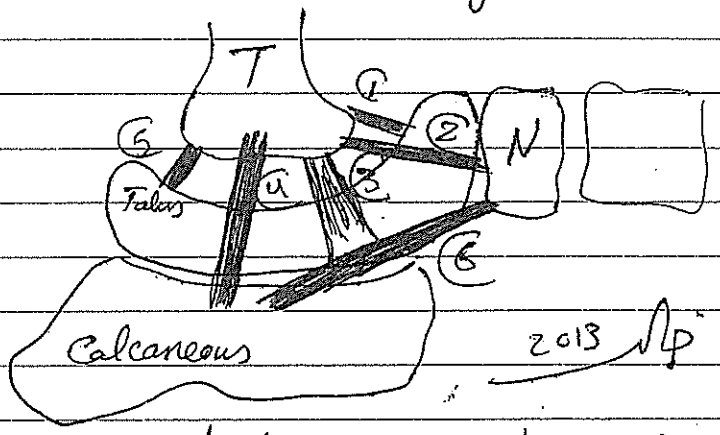

2013 مهم

Anatomy للفهم فقط

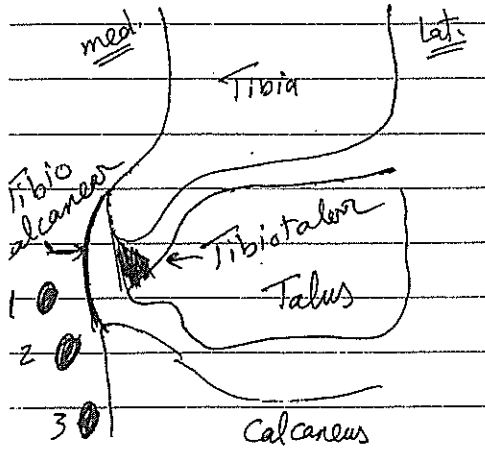

ده اللي هنشوفه في ال Coronal

1- Tibialis post.
2- Flex. digitorum
3- flex. hallucis longus m.

Sinus Tarsi Syndrome:-

* Contents: Fat, nerve endings, vessels & ligaments ← Cervical lig. / Inter-osseous lig.

* ايه هو الـ Sinus Tarsi ← هو الحفرة اللي بين الـ Talus & Calcaneous
وبتتشاف في الـ Sagittal كويس قوي

* الحاجة فيه هو الاتنين .. ligs. الموجودين فيه

* Cervical lig. → بيمسك من رقبة الـ Talus وطويل
* Interosseous lig. (IOL) → قصير وبيمسك بين الـ T. & Cal.
والاتنين مش بنشوفهم في نفس القطع

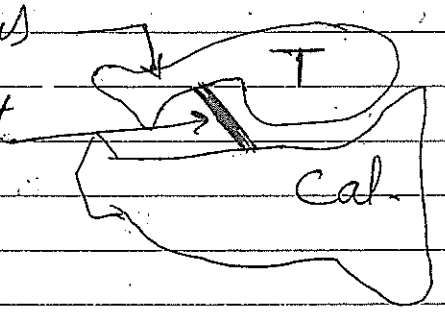

ده الـ cut بتاع الـ cervical



ده الـ cut بتاع الـ IOL

⊛ Causes of sinus Tarsi ↓:-

1- Osteoarthritis 2- Ganglion 3- Gout
4 ligament tear 5 Synovitis

* هتشوف إيه في الـ MRI : الـ lig. مش موجود والـ Fat يتحول إلى
مياه Fluid Signal ← يبقى دي sinus tarsi syndrome بقى النظر عن السبب.

* في الـ axial هتشوف الـ Calcaneus طالع منها بروز
اسمه sustentaculum tali "راجع الاسم ده"
وده عبارة عن بروز من الـ Calc. بتاع الـ Talus قدامه زي
الكرسي اللي بتاع العينين قدامه والمسافة بينهم
هي دي الـ sinus tarsi

* البروز بتاع الـ Calcaneus بيبعد med. علشان
اوصلين لا Tibia ولا Fibula تعرف اتجاهاتهم

* الـ Calcaneofibular lig. هتشوفه
تحت الـ peroneal tendons في الـ axial
ومش هتشوفه غير في حالات نادرة جداً.

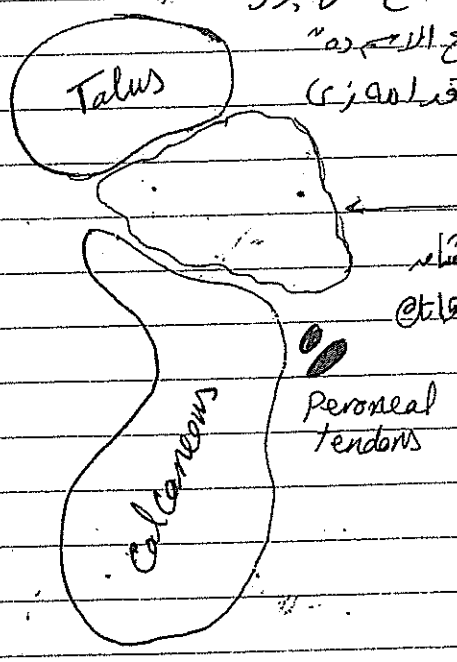

⊛ Tarsal Tunnel Syndrome:-

- Def: fibro-osseous tunnel extending from the med malleolus to the Tarsal navicular bone
- Bony floor: Talus, Calcaneous, sustenaculum tali
- Fibrous Roof: flexor retinaculum

Multiple septations divide z tunnel into multiple compartments

- Contents:
  - Tibialis Post.
  - Flexor Halucis longus
  - Flexor Digitorum longus
  - Neurovascular bundle

(الأوتار بتاع ال calcaneus طالع من ال med. malleolus)

- Muscular Roof is formed of
  - → Abductor Halucis (AbH)

Muscular floor is formed of Quadratus plantae



Intrinsic causes of Tarsal Tunnel :-

1- Ganglion 2- Varicose vv. 3- Neuroma 4- Lipoma
5- Sarcoma 6- Tenosynovitis 7- Fibrosis

ال Varicose vv. هتكون ليها Fluid signal لأن ال slow flow فيها بطيء جداً فهتكون
اسود T_1 وابيض T_2 عكس ال Blood flow العادي اللي بيكون اسود T_1 واسود T_2

Extrinsic Causes:-

1- Trauma "& burn" 2- Abductor Hallucis m. hypertrophy. "ABH"
3- Tarsal Coalition : ده معناه ان عضمتين في ال ankle اتجمعوا في بعض
اشهر عضمتين هم ال Calcaneus & Navicular و عكس ال Talus & Calcaneus
وال Coalition ده بيعمل مقار بضغط على ال Tarsal Tunnel
ال Coalation هيكون عبارة عن Fibrous band بين العضمتين.

OsteoNecrosis:-

ال avascular necrosis بتظهر في ال "ankle" وال "hip" كمان
* causes: spontaneous, trauma, steroid ttt, B.m. infiltrative lesion
اشهر مكان هو ال Talus لكثرة عدد عضمه والـ head of 2nd metatarsal
للبنات اللي بيلبسوا عالية "مش في مصر طبعاً البنات هنا بيلبسوا صلح بالساطور"
- Stage I: Bone marrow edema "Dome of talus" Bm في ال T_2 وابيض T_1 اسود
- Stage II: Necrosis الحته اللي ماتت هتتحول لـ ميه T_1 اسود وابيض T_2
- Stage III: separation الحته ال necrotic اتفصلت من مكانها بكرة لا تتحرك
- Stage IV: Displacement الحته هتتحرك من مكانها.

خالد طارق بكي 2014

بسم الله الرحمن الرحيم

Imaging of The Elbow joint

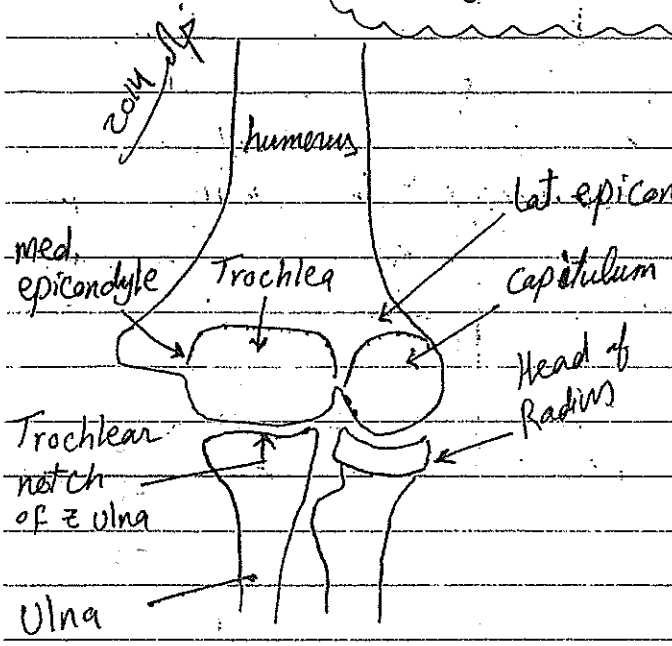

- الـ Elbow عبارة عن 3 joints مع بعض

- اول جايه الـ Ulna-Humeral joint وده بين الـ Trochlea "البكرة" والـ Ulna فيه الـ Notch بتاعه Trochlear notch of z Ulna بتركب في الـ Trochlea
- فوقيه بروز عضمي كبير اسمه ← med. epicondyle والأصغر على الناحية التانية اسمه lat. epicondyle

- الـ Radio-Capitular joint ده بين الـ Capitulum (كورة في الـ humerus) والـ depression او التجويف الموازي ليه في الـ head of z Radius

- تالت واحد هو الـ prox. Radio Ulnar joint ده joint بين الـ Head of Radius والـ Ulna مسفوم

Technique:-

* patient position : Classic is supine position & palm up
الطبيب ابه الحيابه نايم على ضهره و دراعه جنبه عادي و بطنه "كف" ايده لفوم
- حالات بنستخدم حاجه اسمها Swimmer's position ← الحيابه بينام على بطنه ويرفع ايده بالطول فوق راسه وده لو الحيابه كبيره قوي مش قادرين ندخله جوا الجهاز

* Coil : Surface Coil.

⊛ Examination protocol:-

- Coronal localizer → بنخطط عليه X-Ray AP view شبه الـ Coronal
- Axial ~~TIR~~ humerus, Radius & Ulna 3 bones الـ axial عادية عمودية على الـ
بعد كده بنقطع Coronal على الـ axial و بعد كده نقطع Sagittal على الـ axial
straight forward مش غير الـ angle ولا غيره
- Axial, Coronal & sagittal STIR
- Coronal T_1
- Sagittal T_2

كالعادة الـ STIR أهم
ده الـ الأولى الـ sequences في الـ ellbow

- أهم plane بالنسبة الـ elbow هو الـ Coronal (الـ upper limb كله Coronal برضو)
⊙ لو فاكر أهم plane في الـ shoulder & wrist كمان Coronal

* FOV: 12-16 cm
slice thickness: 3-4 mm
interslice gap: .5-1 mm

Anatomy of The Elbow joint

⊛ Ligaments:-

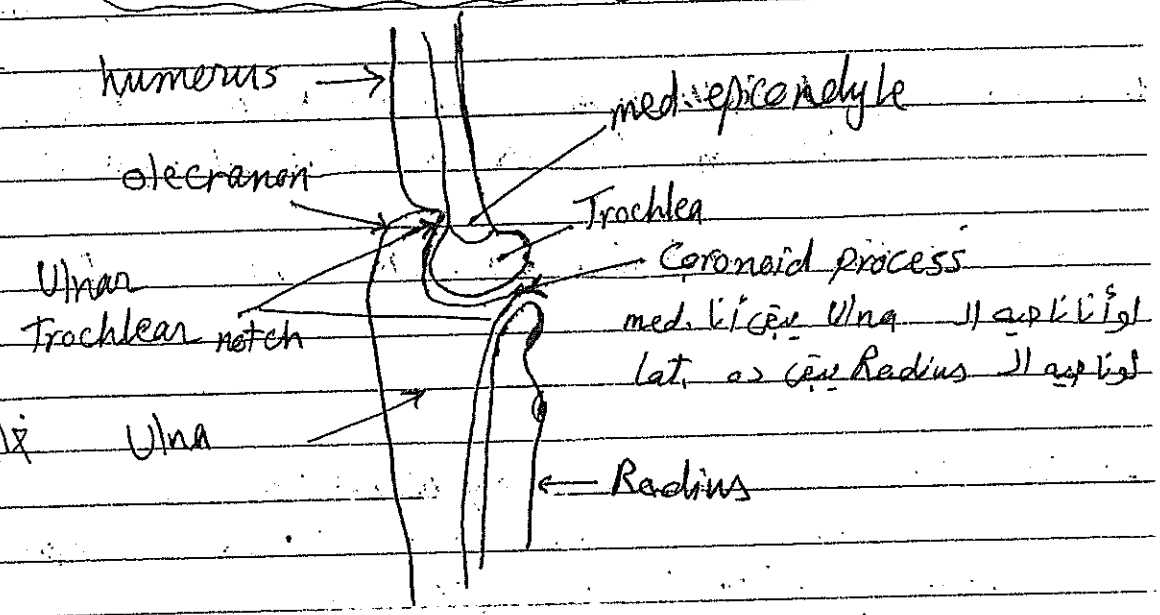

Elbow, sagittal cut of 2 med. part

الـ sagittal cut of lat. part نفس الكلام بس بدل الـ Trochlea هتشوف الـ Capitullum وبدل الـ Ulna هتشوف الـ Radius

⊛ Ulnar Collateral ligament :-

كلمة Collateral في أي ligament معناها 3 Components :-

* Ant. Bundle : طالعة من الـ Ant. Inf. part of med. epicondyle وبنزل لتحت ولورا لحد ما يمسك في الـ Coronoid process of Ulna من ورا م جزء جزء
* Post. Bundle : بيطلع من الـ Post. Inf. aspect of med. epicond. وبنزل الـ outer surface of z Coronoid process of z Ulna م
* Transverse Bundle : ده بيمسك بين الـ olecranon والـ Coronoid حاجة زي كده

- في الـ Coronal MRI ← بص على الصورة وحدد مكان الـ Ulna ← هتلاقي خط أسود ماشي من الـ med. epicondyle فوق الـ Ulna تحت هي دي الـ Ant. bundle ودي أطول من الـ post. bundle والـ ant. أكثر أهمية من الـ post.

⊛ Radial Collateral Ligament :-

* Radial Collateral proper : ده lig. ماشي من الـ lat. epicondyle ونازل لتحت عند الـ Radial Head وتحديداً في الـ Annular lig. م جزء
* Lat. Ulnar Collateral Proper : كلمة lat. لأنه طالع من الـ lat. epicondyle وكلمة Ulna لأنه بيلف لفة جامدة لحد ما يمسك في الـ Ulna ورا " تحديداً بيمسك في الـ supinator crest of z Ulna م جزء
* Annular ligament : ده lig. لاقف حاجة ما يدور حواليه الـ radial head "زي إلحقه بتاعت الشيخ".

- في الـ Coronal MRI ← بص على الصورة وحدد مكان الـ Radius ← هتلاقي حاجتين خط أسود كبير "ده سيبك منه دلوقتي" وتحته خط أسود صغير ماشي من الـ lat. epicondyle ونازل الـ Radius ده اللي هو Radial Collateral proper lig. التاني الطويل وشويه post في الـ Coronal Cuts هتلاقيه لاقف صغير وداخل لورا علشان يمسك في الـ supinator process of Ulna وده اللي هو lat. Ulnar Collateral lig.

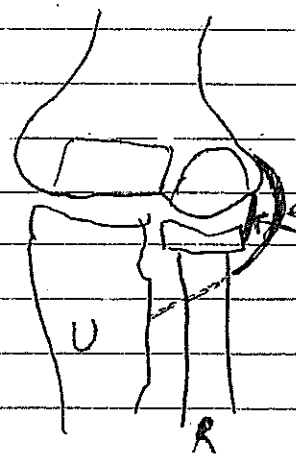

Muscle Groups of the Elbow — 4 Groups

* Ant. Group: Biceps & Brachialis mm.
* Post. Group: Triceps & Anconeus mm.
* Med. Group: pronator teres, palmaris longus, flexor muscles "Ulnar"
* Lat. Group: Supinator, Brachioradialis, Extensor muscles "Radial"

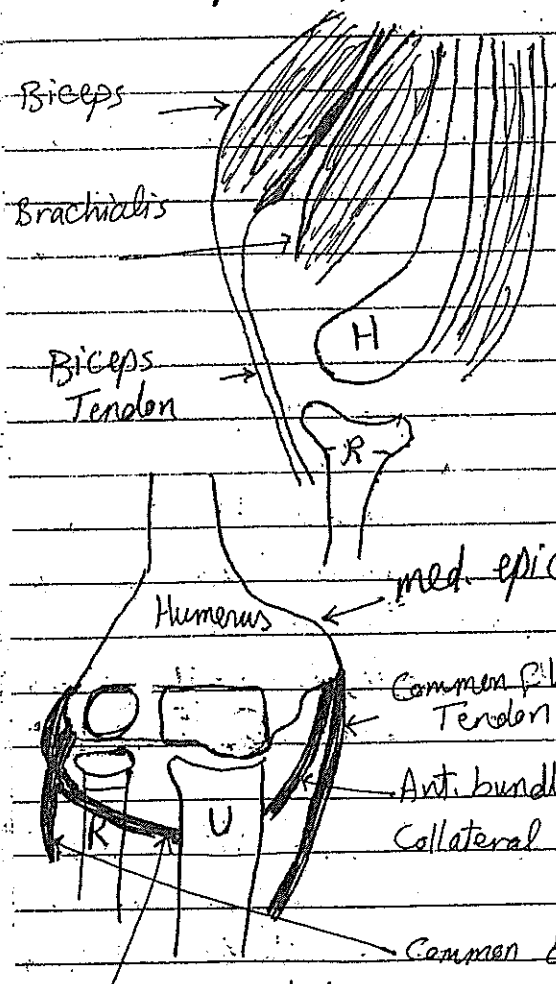

- الـ Biceps m. في الـ sagittal بيكون
  الـ Brachialis m. الـ ant.
- الـ Flexor group طالعين من Common flexor
  origin وهو الـ med. epicondyle
- الـ Extensor group طالعين من Common Extensor
  origin وهو الـ lat. epicondyle

* الـ Biceps tendon طويل قوي بيعدي
  الـ elbow j. وينزل لتحت بيغلف الـ Radius
  والـ Ulna ويمسك في الـ Radial-radius
  Tuberosity.

* خالي بالك في الـ axial cuts الـ
  med. epicondyle متن بارزه وواضحه
  قوي متن هتعرف الـ med. من الـ lat.

2014 خالد طارق

Anatomy of Nerves of The Elbow

- ال 3 nerves المشهورين في ال elbow هم ال Radial, Ulnar & Median
- أي nerve في أي مكان أو مرحلة الشوفه بيرل هي ال Axial T_1 ← هيظهر نقط
مدوره لونها رمادي

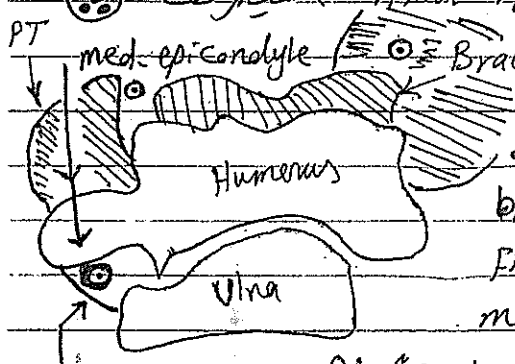

- لو عرفت في ال elbow تحدد اتجاهاتك هتلاقي الدنيا سهله
في ال axial هتعرف ال med. epicondyle بأنها بارزه قوي ← وراها
مباشرة هتلاقي ال Ulnar nerve ماشي في ال Fibro-osseous tunnel
- ال Tunnel ده محصور بين ال med. epicondyle
من قدام وال Arcuate ligament من ورا "من تحت في ال supine" خالد 2014
واسمه ال Cubital tunnel
- ال median n. برضو موجود medial لكنه قدام بين ال Brachialis من برة وال
Pronator Teres من جوه "قديناً بيعدي between 2 two heads of pronator teres"

- ال Radial n. موجود lat. بين ال Brachialis m من تحت والعضلة التانية اللي
مغطياه من فوق هي ال Brachioradialis m.
- ال Radial n. بيجي عند ال head of radius ويتقسم نصين واحد هو ال superficial
branch of Radial n. وده من قدام والتاني من ورا post. interosseous branch.

Injuries of The Elbow Joint

Ligamentous Injuries:-

① Ulnar collat. lig. injury: السبب الرئيسي هو ال repetitive trauma في العمال اليدويين manual workers او أي حد بيستخدم إيده كتير

* Sprain: bright signal في ال lig. يعني سليم لكنه متمدد ال sprain معناها ال nor. أو تغيير شويه أو hazy وده في أي ligament في الجسم ← edema or hage
* Tear: Discontinuity: partial or complete ال complete معروف لكن ال partial من ال sprain صعب جداً تفرقوها بال MRI وكمان كله العلاج واحد
* Additional Injuries & Findings: Injury of Common Flexor/Ext. Origin.
بصقعاية ↑

- ال lig. تجيبه من اوله عند ال med. epicondyle وتشوف لو في Discontinuity
أو لو تغيير أو لو فيه Abnormal signal وممكن يكون مقطوع وكمان Retracted
أو لو في حاجة bright signal في ال lig. أو ال surrounding tissue
- مهم جداً تبص على ال بصقعاية ← Common Flexor/Extensor origin

- مهم جداً تقول في Complete lig. tear ولا لأ ← لو لأ وفي bright signal
قول ده sprain Vs partial tear والـ III بتاعها واحد "لكن الـ Comp. tear غالباً هيحتاج عملية"
- مهم جداً قبل ما تقول Complete lig. tear انك تبص على كنا صورة لأنه ممكن في cut
يكون مقطوع من الـ injury يعني عنده partial tear وممكن في التقطيع بتاع الـ MRI
نفسه انت مش شايف الـ lig. نفسه.
- الـ Ulnar Collateral lig. ممكن يتقطع من عند الـ humerus, Ulna, Mid-portion.

⊛ Lat. Collateral ligament :-
- sprain - Tear : partial or Complete ⊕ Inj. of Common Ext. Origin.

Tendon Injuries

⊛ Lat. Epicondyle :-
- Tennis Elbow : Lat. Epicondylitis 95% من الناس مش هيعرفوش يعني ايه تنس اصلاً
"ممكن ده ما يبقى بالـ" لكنك في معرض تشوفها في أي حد عامل يدوي خاصة لو بيرفع ايده لفوق.
- Tendon strain : oedema, hage' Common Extensor tendon في الـ inj. بيحصل
- Tendon Tear : partial or Complete
- ممكن تلاقي associated bone injury غالباً بتكون الـ Capitulum "أخر مكان الـ AVN"

⊛ Med. Epicondyle :-
- Golf Elbow : Med. Epicondylitis العيال بيعرفوش يعني ايه جولف اصلاً
- Tendon Strain - Tear : partial or Complete.
⊛ الـ Clinicians بيحبوا كلمة Golf Elbow & Tennis Elbow في التقارير !!!

⊛ Biceps Tendon :- العيال بيسمع طقعة بالـ tendon بتقطع وبيحصل bulge نتيجة
الـ retraction & buckling اللي بيحصل في الـ tendon والـ diagnosis غالباً بتكون clinically
⊛ Triceps Tendon : أقل أهمية غالباً بتكون بسبب direct trauma لـ tendon
- في حاجة اسمها FABS position دي Flexion, Abduction لتعويض الـ Biceps tendon
- العيال بيقاوم على بطنه ويرفع ايده فوق راسه وتشن طوعه ← وتقطع الـ cuts
على الـ shaft of radius وده بيركب الـ Biceps tendon لـ Course

Nerve lesions and Entrapment Neuropathy

- ده هو الـ Ulnar n. لأنه موجود very superficial ويتأثر بالـ trauma
  سبب الـ entrapment زي osteophytes وغيره
- الـ early diagnosis مهم قبل ما يحصل irreversible nerve damage
- الـ Ulnar n. تاني أشهر واحد في الـ UL بعد الـ median n. في الـ Carpal tunnel
- الـ Normal Nerve بيكون رمادي في الـ T_1 ← لو حصل له injury هيكون أبيض
  T_2 أو أسود بياضاً في الـ STIR وهيكون تخين ← n. thickening
  ↳ اللي هتشوفه أوضح في الـ MRI هي الـ Muscle changes 2nd to n. injury
  ↳ في الـ acute الـ muscle هيكون فيه high signal في الـ T_2 والـ STIR
  لكن في الـ Chronic الـ m. هيحصل له atrophy & fatty replacement ← هتشوفه
  أبيض T_1 وأسود T_2

⊛ Cubital Tunnel Syndrome: ات Ulnar n. entrapment
- أشهر n. في الـ elbow لكنه less common بكتير عن الـ Carpal tunnel

Osteochondral Lesions

- أشهر حاجة بتحصل فيها أن lesion هي الـ Capitulum
- في الـ X-Ray هتشوف حتة Radiolucent فيه ← اسمه Osteochondritis Dissicans

* Loose bodies → may be ات AVN of the Capitullum
* AVN of Elbow "Capitulum" → panner's disease.

خالد طارق 2014

بسم الله الرحمن الرحيم

MRI of The Hip Joint

⊛ Indications:-

1- pain 2- Trauma 3- Swelling 4- Osteoarthritis

- الـ MRI مهم لو شكيت إن الإصابة عنده Osteoarthritis لأن الـ X-Ray مش كفاية
علشان اهتمامات الـ avascular necrosis والمقايسة الـ hip replacement

* Suspected inflammation or tumor → Contrast injection.

⊛ preparation:-

- Fasting 4-6 hours if Contrast inj. is indicated.
- Supine position.
- Body Coil.

- الـ Bone marrow مليانة Fat "خاصة في الأطفال" وهتلاقي الـ epiphysis
أبيض في الـ T_1 وأسود في الـ T_2

⊛ protocol of Exam:-

- Axial Scout
- Coronal T_1, STIR
- Axial T_1, T_2 ± GE, PD, STIR
- Sagittal T_1 ± T_2 or GE

الـ Coronal STIR مقدس في الـ hip

* slice thickness 5mm.
* No interslice gap
* FOV: 30-42 cm.

⊛ أهم حاجة الـ Coronal STIR

1- أول فيلم تبص عليه هو الـ Coronal T_1

2- لو لقيت في الـ Coronal T_1 أي pathology بص على الـ Coronal STIR

3- لو الـ Coronal T_1 كان nor. برضو بص على الـ Coronal STIR وتأكد

4- لو لقيت pathology في الـ Coronal T_1 لا لازم هتشوفه في الـ Coronal STIR

- حدد نوع الـ pathology ده وبص عليه في الـ axial والـ Sagittal زي ما أنت عاوز

Anatomy of The hip

- ال hip j نوعه ball & socket
- ال acetabulum بيغطي 40% من ال femoral head
- ال joint فيه labrium علشان يزود ال depth بتاع ال acetabulum
- 95% من الحالات ال femoral neck بيكون داخل ال joint "يعني جوه ال joint" لأن ال head فقط، لأن ال neck تبع ال joint علشان لو قطعت fragment أو لقيت loose bodies عند ال femoral neck متقولش إن دي جوا ال hip joint لأن دي جوا ها.

كمان لو حصل lesion زي ال osteoma مثلاً مش هتلاقي periosteal reaction لأن ال periosteum مش covered by synovium لأن ال joint زي ما قلنا.

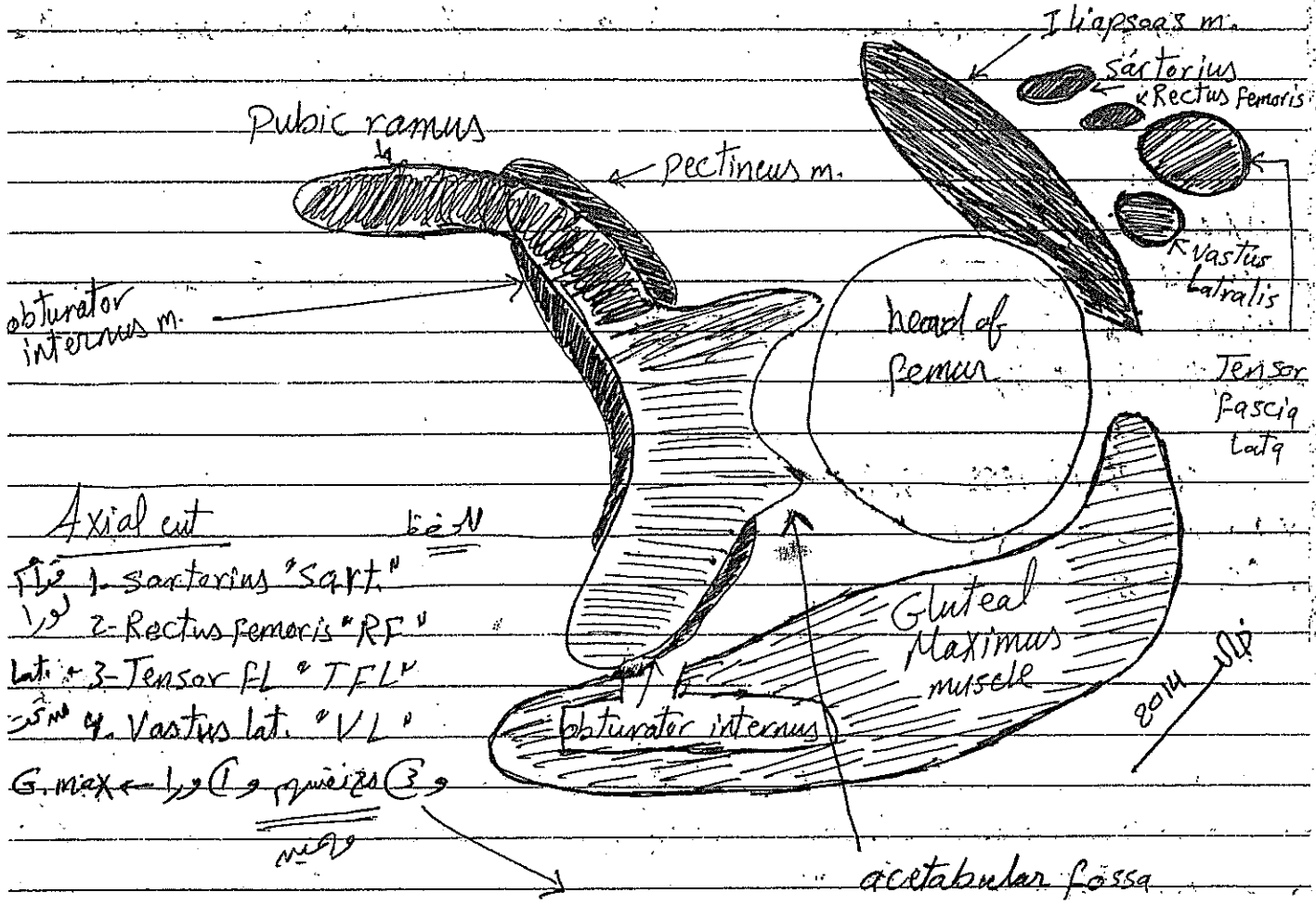

Axial cut

لازم نحفظ

1- sartorius "Sart."
2- Rectus femoris "RF"
3- Tensor FL "TFL"
4. Vastus lat. "VL"

G. max ← 1 و 2 و 3 بيغطوه

ال pectineus نايم على ال pubic ramus من برة

ال obturator internus ليه جزئين واحد جوا ال ramus وواحد برا ← مهم

ال "مهم" iliopsoas لا زقه في ال head & neck of femur مهمة لأنه بيحصل فيها trauma، لأنه جنبها bursa مشهورة اسمها iliopsoas bursa

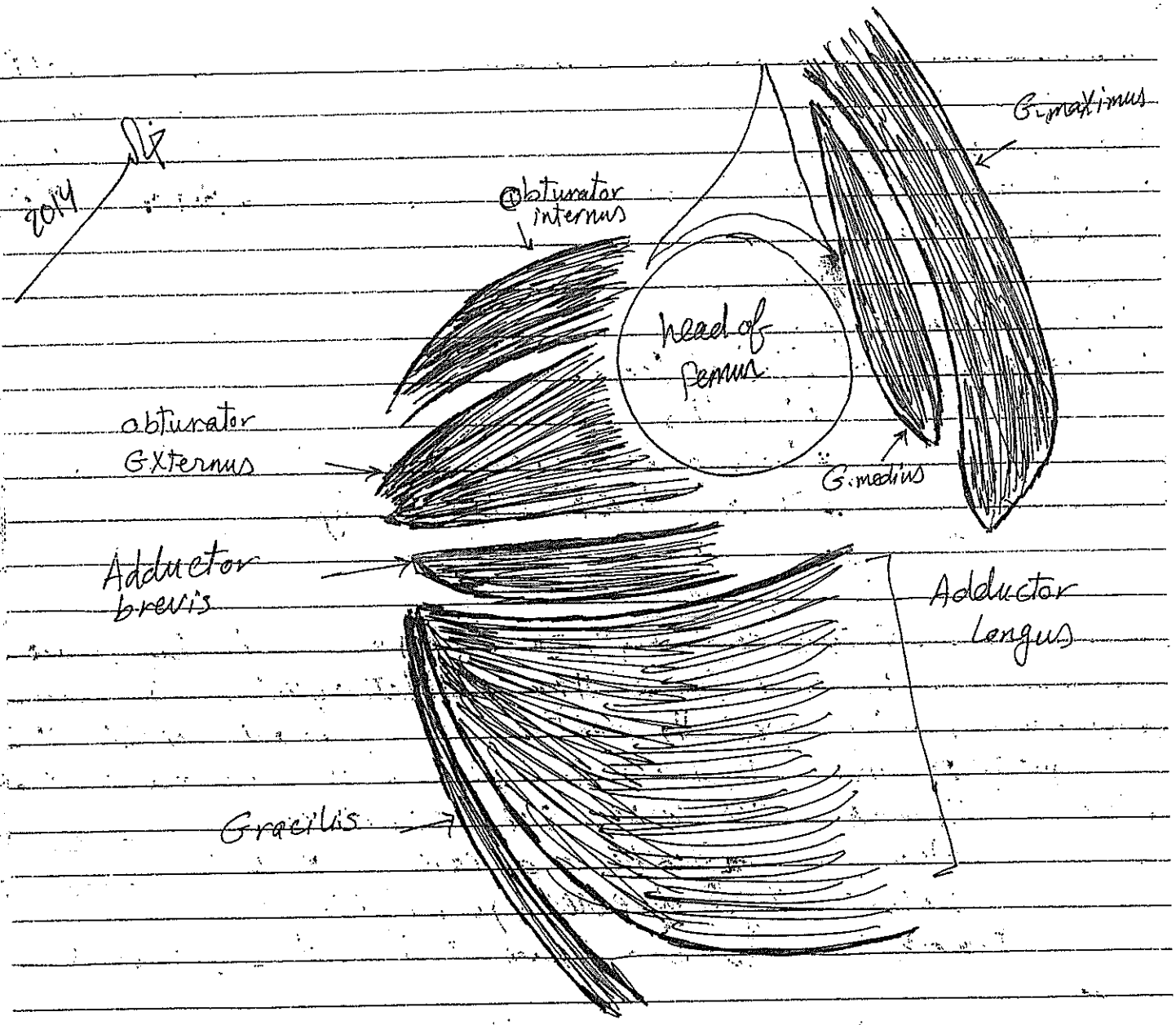

- هنا فوق عند ال الاتجاه obturator هنا فوق internus وتحتها externus
- بعدها اتجاه Adductor الصغير "brevis" الأول وبعدها الكبير "longus"
- بعد كده هنجوا تحت ال Gracilis عامله زي الفتحة وبارزة لتحت.

- هنجيب عندنا بالترتيب هنجوا لبره: G. minimus, G. medius & G. maximus

① عاوز تشوف إيه؟
② بتشوفه فين؟
③ ال non بتاعه إيه؟
④ ال Abnor. بتاعه إيه؟

⊛ Items to be Evaluated:-

1- Avascular necrosis
2- Migratory "Transient" Osteoporosis
3- perthes disease
4- Slipped femoral epiphysis.
5- Trauma & muscle injury.
6- Miscellaneous: * labral tears
* Bursitis
* loose bodies & chondromatosis.
* femoral neck antiversion angle

⊛ Avascular Necrosis of the hip:-

- مشهور جدا لو أنت رحت فال في مكان محترم هتشوفه كل يوم إن
- بيضرب ال ant, lat. aspect بتاع ال head of femur
- ال ant. aspect بتشوفه في ال sagittal وال lat. aspect بتشوفه في ال Coronal
- ال avascular necrosis ممكن تشوفه بكل حاجه لكن ال MRI هو الأفضل

* Causes: - Trauma - Steroids ✓ - Sickle cell disease
- Alcoholism - Gaucher's disease - Radiation
- others: collagen diseases & pancreatitis.

- أهم حاجه هي ال Steroids " دي مش بيقول إنها أهم من ال trauma "

* ممكن تشوفها في ال X-Ray لكن لو الحالة كانت Advanced لكن لو early stage
هتحتاج MRI علشان تشوفها.

1- Contour irregularity & fissures
2- Areas of bone sclerosis & porosis
3- Structural Collapse
4- Osteoarthritic changes

- ال ④ دول بيحصلوا بالترتيب كده مع ال progression of disease.
- ممكن في ال X-Ray تقارن hip بالتاني لو الاتنين في نفس الصورة
- في الأمكان تقول الموجود من ال ④ متكونش حافظ مش فاهم.
- أول حاجه وأهم حاجه بتشوفها في ال X-Ray ان في حتت بيضا قوي sclerosed
وحتت سودا porosis وهم تحلم على ال Contour بتاع ال head وتبص على
ال osteoarthritis لو موجوده
- لو ال head اتبطحت على نفسها ليها ٢ مم مميز جدا structural Collapse

- الـ C.T هتلاقي نفس الكلام بالظبط زي الـ X-Ray لكن الصورة أوضح

* الـ MRI ← الـ diagnosis بيعتمد بالكلية على وجود خط أسود في كل الـ sequences
والخط الأسود ده هو area of hyperaemia بين الـ dead & healthy bone

* stages of avascular necrosis by MRI :-

- Stage I : Bone marrow oedema — في تفسيره كانت موجودة
- Stage II : Normal B.M. + line — هتلاقي خط فاصل بين الـ nor. والـ abnormal bone
لكن الـ bone aid and abnormal bone لسه بقى نسبياً
- Stage III : Fluid signal — العظم الـ abnormal بيبقى Fluid signal
- Stage IV : Bone sclerosis — العظم أسود في كل الـ sequences ←

- دلوقتي في ناس بتقول إنه مش كل Bone marrow oedema ألاقيها في الـ hip أقول
لا دي Stage I وفي ناس بتقول إننا نقول عليها early stage of avascular necrosis
وأما الـ fluid signal & bone sclerosis دي intermediate stage of AVN
وأما الـ 2ry osteoarthritic changes وأنه لو في بقى دي late stage of hip AVN

- الخلاصة : انت بص على العظم اللي جوا "Nor." وقارنه باللي براه في الـ T_1
← لو الاتنين زي بعض يبقى ده AVN stage II
لو مش زي بعض بص على الـ T_2 والـ STAIR ← لو اللي جوه بقى أبيض يبقى ده Fluid signal يعني stage III
لو أسود في الـ T_2 والـ STIR يبقى: Stage IV AVN

* دلوقتي في تفاصيل كتيرة قبل ما نقول إن الـ B.M. oedema دي هي Stage I AVN

Stage	X-Ray	MRI appearance	MRI T_1	MRI T_2
I	Normal	B.M. oedema	Low (أسود)	High (أبيض)
II	Osteoporosis & osteosclerosis	Normal BM + line	High (أبيض)	Intermediate (رمادي)
III	Sclerosis + cortical irregularity	Fluid signal	Low (أسود)	High (أبيض)
IV	Collapse + Osteoarthritis	Bone sclerosis	Low (أسود)	Low (أسود)

- pragnosis بيعتمد على نسبة وحجم الـ lesion يعني لو الـ lesion حجمه كبير الـ pragnosis هيكون سيء لكن لو قليل "أقل من 25% من الـ "Weight bearing area of the head" ← الـ pragnosis هيكون أحسن بكتير عالأقل

- الـ Theory بتاعت الـ AVN أصلاً intraosseous pressure مايزيد في الـ hip ← بيضغط على الـ vessels اللي بتغذي الـ femoral head ويحصل necrosis وتموت ← فني العملية بيعملوا ويسحبوا Core من الـ femoral neck ← Core decompression عشان نحاول يقلل الـ pressure.

- الـ Commonest site هو ant. & lat. وفي الـ pragnosis بتاعها أسوأ من اللي بتكون med. & central اللي بتكون أحسن

- زمان كانوا بيعملوا صبغة لكن دلوقتي مالوش أي لازمة
- في الـ CT صعب جداً أنك تشوف الـ line
- أي شكل مقبول للـ line or any line shape



- خالي بالك إن الـ hip AVN مالوش أي دعوة بالـ acetabulum فلو لقيت الـ pathalegy امتد على الـ acetabulum يبقى ده مش AVN

- أي pathalegy في الـ hip ممكن يعمل (AVN ومش AVN) ← joint Effusion

- أهم الـ indications of MRI أنك تشوف AVN في hip من الأتنين والتاني incidence of bilaterality ← لازم تعمل MRI علشان الـ Nor. بالـ X-Ray يكون عادي في حالات الـ AVN ده غير إن الـ X-Ray مش هيشوف الـ early AVN stages لو موجود ولما تقول إن ده nor. hip

- لو شفت Bilat. hip AVN by X-Ray مش هيضيف للـ diagnosis

- لو عمل osteoarthritis يبقى دخلنا في Stage IV

- مهم جداً لو في joint effusion انك تقوله في التقرير

⊛ Transient Osteoporosis :-

- Unknown aetiology. — Middle aged overweight males
- في دكاترة بتعلق "في الإمتحانات" على موضوع إ ← المرض ده هل migratory or transient
وهل هو osteoporosis or B.M. oedema والخ.
← المرض ده ببساطة بيجي لوحده في العظم ويمشي لوحده من غير علاج وممكن يرجع تاني في
نفس المكان أو في مكان تاني وعلشان كده اسمه ← migratory or Transient
- Usually Unilat. — Resolves spontaneously in 6-8 months
- التطور في تشخيص المرض ده بدأ في التسعينات بالـ MRI المنتشر وده لأن الـ
pathology أساساً عبارة عن B.M. oedema فالـ MRI أحسن حاجة هتشوفه
العيانة هيشتكي من ألم في الـ hip ومفيش history of trauma
* هتشوف في الـ MRI ← B.M. oedema في الـ femoral head and neck و
هتكون أسود T_1 وأبيض T_2 وأهم فرق بينها وبين الـ AVN أنه مفيش خط : No line

* في الـ ← Bone scan ← الـ AVN مش بتاخد tracer لأنها necrotic
لكن الـ Migratory Osteoporosis بتعمل hot spot في الـ head and neck

* في الـ plain X-Ray ممكن متشوفش الـ transient osteoporosis لأن الـ B.M.
oedema والـ porosis نفسه صعب يظهروا في الأشعة العادية
- في الـ CT ممكن وممكن لأ
- لكن في الـ MRI ← في الـ T_1 أسود وفي الـ T_2 أبيض "وممكن في الـ T_2 متكونش أبيض
قوي ولا في الـ GE لكن لو في حاجة لازم هتظهر في الـ STIR لأنه بيعمل "signal
augmentation".

- لو في إصابة قالك إزاي تبص بالترتيب على الأفلام بتاعت الـ hip؟!
← أول حاجة أمسك الـ Coronal T_1 ← بعدين الـ Coronal STIR
← لو ماتعرف راسك من رجليك وانت بتاكل في أنهي pathology وبعدين
تبص على الـ axial والـ Sagittal حسب نوع الـ lesion.

* أي joint في الجسم ممكن normally تلاقي فيه شوية effusion لكن
لو لقيت pathology فيه قول الـ effusion لكن لو مفيش متقولش حاجة ولا
minimal effusion ولا غيره

* الـ B.M. oedema ممكن تطلع برا الـ Capsule of a joint هنا intertrochanteric area
وفي حالات كتير بتوصل لـ shaft of femur تحت

- في ال CT لازم يكون عندك الاتنين hip علشان تقارنهم ببعض لكن غير كده صعب انك تعرف تشخص

- ال migratory osteoporosis نادراً ما يكون bilateral وده عكس ال AVN اللي ممكن جداً يكون bilat.

* بعض الحالات بتشوف خط line بعد ما ال Oedema تختفي وده بيخلي بعض دكاترة العظام يقولوا أن ال migratory osteoporosis ممكن يكون precursor ال AVN

← الخط ده ممكن يكون هو ده اللي اتنين

A ← ابده stress # وال B.M. Oedema اللي حصلت دي كانت 2ry to # وبالتالي B.M. Oedema اختفت وعرفت تشوف انت ال line ده

B ← والرأي التاني لازم اخدوا عينة وبالتحليل ال pathology لقوا ابده AVN

← واللي هيفرق معاك بين الاتنين هو ال Bone Scan ← AVN ← IF +ve

* خالي بالك ان ال Red Marrow بيكون رمادي في كل ال sequences يعني لو لقيت هو رمادي T_1 و T_2 و STIR "خاصة ال STIR" يبقى ده Nor. Red Marrow لأنها لو ال migratory osteoporosis لازم هتبيض في ال STIR وتنور

* في حالات في ال MRI هتلاقي B.M. Oedema ومش شايف خط فمن ناس بيقولوا ان ده AVN والخط لسه مظهرش لأنه very early وفي ناس تقول ان ده osteoporosis فعلشان مبيأخرش علاج بالكورتيزون على أنه migratory osteoporosis ويطلع AVN والكورتيزون يدهور حالة ال AVN كانوا يعملوا Bone Scan ولو مش واضح هو كمان استنى على العيادة واعمل follow up MRI لكن حالياً مع تطور الأجهزة ال MRI بقى يشوف الخط لو موجود حتى لو very early

← الكلام ده علشان الإمتحانات لو الدكتور فاضي وهتفرغ هل لقيت خط ولا لأ.

NB. Bone Marrow Oedema shows post Contrast enhancement

علشان ميكونش عيادة عنده شوية Oedema نتيجة ال Osteoporosis وانت تقول ابدي malignant علشان هتنزل صبغة وأخدت صبغة " د. ممدوح بيقول انه اسبوعياً بيشوف حالة واتنين تم تشخيصها على أنها malignant وهي مجرد B.M. Oedema لأنه دكتور الأشعة مش عارف ابدا ال B.M. Oedema بيعمل post Contrast enhancement

Transient Osteoporosis Vs Avascular Necrosis:-

* لو اتسألت في الـ hip في الامتحان غالباً هتتسأل السؤال ده.
* بص في الـ MRI ← لو في خط يبقى ده AVN لو مفيش وفي oedema شديد
← استنى شوية لحد ما الـ oedema تقل واعمل MRI تاني وشوف هل في line ولا لأ "لأن معظم حالات الـ AVN بتبدأ oedema عادية جداً والـ necrosis نفسه بيبدأ بعد ما الـ oedema دي تختفي".
* طب عيال عنده oedema في الـ head of femur وعملت له MRI ومش لاقي خط تحلل له إيه ← نسيبه كده لحد ما الـ AVN يأكل رجله علشان انت مش عارف تحدد هل ده AVN ولا هل ده osteoporosis
لأ ← نعمل له Bone scan لو في uptake يبقى ده migratory osteoporosis ولو مفيش يبقى ده AVN ولو عرفت تدي له Cortisone هيعمل Core decompression
* لو لقيت الانتشار hip joints بنوع العيال فيه B.M. oedema تكسوا فيه line يعني AVN والتاني مفيهوش ← تحلل إيه؟
← العيال هيأخذ medications واعمل له follow up بالـ MRI
لو الـ oedema اختفت ومفيش line يبقى دي كانت migratory osteoporosis في hip و AVN في الـ hip التاني "عيال فقري".
وفي دكاترة بيقولوا لأ اعمل له Core decompression من الأول لأن الـ B.M oedema يعني reversible stage يعني العيال هيتشفى بالـ decompression "لأن احتمال إن hip فيه migratory osteoporosis والتاني فيه AVN أقل بكتير جداً من إن الانتشار AVN تكسوا له late "اللي فيه الخط" وواحد early "اللي انت مش عارف له تشخيص".

Subchondral fracture:-

- لو في عيال صغيرة في السن غالباً بيكون "Stress fracture" لابسة الكورة وخلاصة"
لكن لو في عيال كبيرة في السن غالباً بيكون نتيجة الـ osteoporosis
- الـ # ده بيعمل B.M. oedema عنيفة جوالية وممكن يقلب في الآخر ←
Collapse of ? femoral head وفي الآخر 2ry osteoarthritis ← ساعتها صعب إنك تعرف هل ده AVN وده الخط بتاعه ← line of hyperaemia ولا ده الـ fracture line

Rapidly Destructive Osteoarthritis:-

Rare disease in old women
- ده osteoarthritis عادي إلا إنه سريع بيكون rapidly progressive و بيعمل joint destruction لدرجة إنك مش هتعرف تفرق بينه وبين AVN stage IV

Not a manifestation of early reversible

(*) خلاصة الكلام

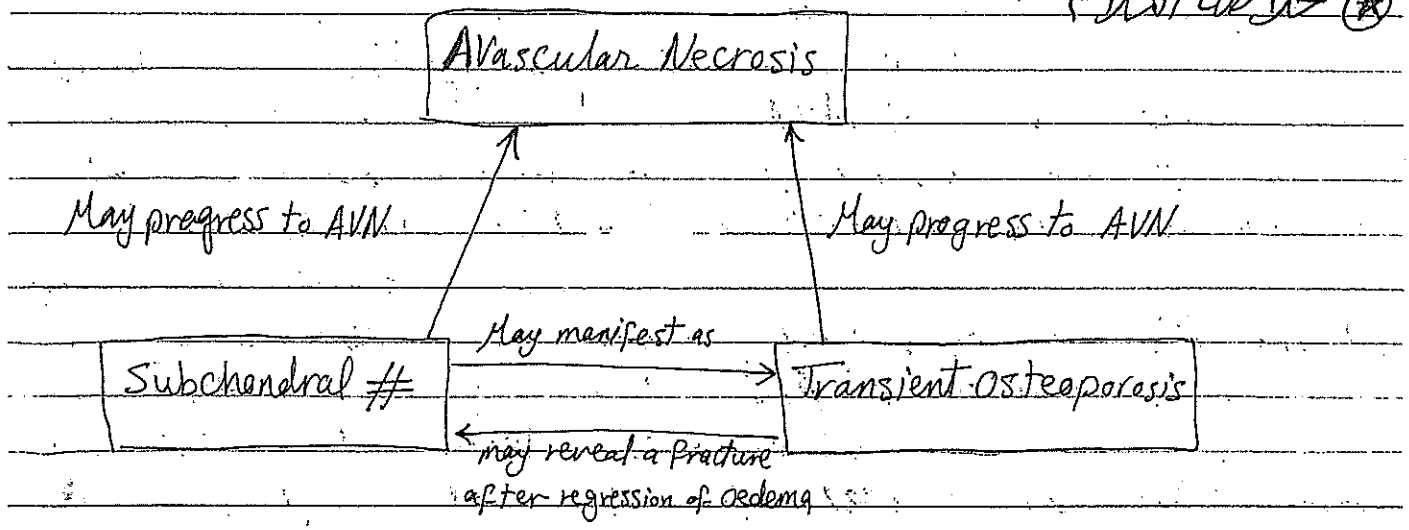

* الـ migratory osteoporosis والـ subchondral # ممكن يكملوا و يعملوا AVN

* لو عايز عنده oedema شديد ممكن تكون أي واحد من الـ 3 (استثنى الـ oedema)

← مفيش فرق ← يبقى ده Transient osteoporosis

← في فرق ← اعمل Bone Scan

← مفيش uptake يبقى ده AVN

← في uptake يبقى ده subchondral fracture

خلاصة طارق علي 2014

Legg-Calve-perthes disease:-

- Avascular necrosis of ♀ bony femoral epiphysis — Unknown etiology
- مشهور في الأطفال "الأولاد تحديداً" طبعاً ولد بنت والطفل بيشتكي من ألم في الـ hip وانه بيعرج على رجله.

* Stages of perthe's disease:-

- Stage I: Ant. part of ♀ epiphysis is affected.
- Stage II: Ant. aspect of ♀ epiphysis + metaphyseal reaction
  الـ metaphysis هيكون فيه متوسع بسبب هو عمل كده
- Stage III: All of ♀ epiphysis + metaphyseal reaction.
- Stage IV: Flattening & Collapse.

- ممكن تلاقي Fissure fracture وفيه gas في النص في الـ fracture line.
- الـ Stage I ممكن تشوفه في الـ X-Ray ومش هتحتاج CT أو MRI
- بعد الـ perthe's مايتعالج هتلاقي الـ epiphysis بقى flattened والـ metaphysis بيكون broad وده accepted بعد العلاج.

* Value of MRI:-

بحاولوا يوجدوا أي مبرر لعمل الـ MRI.

- Morphology & signal characterstics of femoral epiphysis.
- Normal epiphysis shows bright signal in T1
- Intra-articular effusion

- لكن لو الحالة واضحة بالـ X-Ray مش هتحتاج MRI.
- الـ perthe's ممكن يتعالج عادي جداً لكنه بياخد وقت في العلاج وفي الآخر متابعة تاني بالـ plain X-Ray وهتلاقي تحسن بإذن الله.

Slipped capital femoral Epiphysis:-

- أحسن طريقة للتشخيص هو الـ CT لكن ممكن بالـ X-Ray أو بالـ MRI.
- الـ nor. الـ epiphysis بيكون عامل capping "زي الكاب" فوق الـ metaphyseal line
- لكنه هنا بيتحرك عن مكانه أو بتلاقيه slipped
- Bilat. in 25%.
- Cause may be: trauma or overweight
- ممكن يحصل معاه أو بعده AVN لو حصل Disturbance of ♀ bl. supply
- ساعات الـ X-Ray مش هيكون واضح لكن الـ CT ممتاز جداً في التشخيص.
- خالي بالك اشوفي طفل جاي Hip X-Ray لازم تغطي الـ Gonads بـ lead sheild
- في ناس بيقولوا لو شفت الـ slipping بالـ X-Ray أو بالـ CT لازم تعمل MRI علشان تشوف في AVN في الـ head ولا لأ.

Muscle sprains

* Grades of Muscle sprain :-

- I : Muscle oedema & preserved morphology

ال muscle هتكون اسود T_1 وأبيض T_2.

- II : Disruption of up to 50% of muscle fibers & subacute blood at z site of tear

هتلاقي ال b.l في ال muscle وهيظهر أبيض T_1 وأبيض T_2.

- III : Complete muscle tear ± retraction & atrophy

هتلاقي ال bulk أقل مقارنة بالناحية التانية ال normal.

- ال muscles حاول تحفظ لكم عادي ممكن راجع أي كتاب anatomy.

- في ناس بتقول على ال sprain ← Delayed muscle Soreness syndrome

Fractures

- أهم حاجة تعرف ال # ده جوا ال joint Capsule ولا برا.

- لازم تعرف أيه : ال floor of acetabulum ده جوا ال joint وال femoral head كلها جوا ال joint ومعظم ال femoral neck جوا ال joint

ال ← علشان ممكن ال acetabulum اتكسر تقول ايه ده ← intra articular #

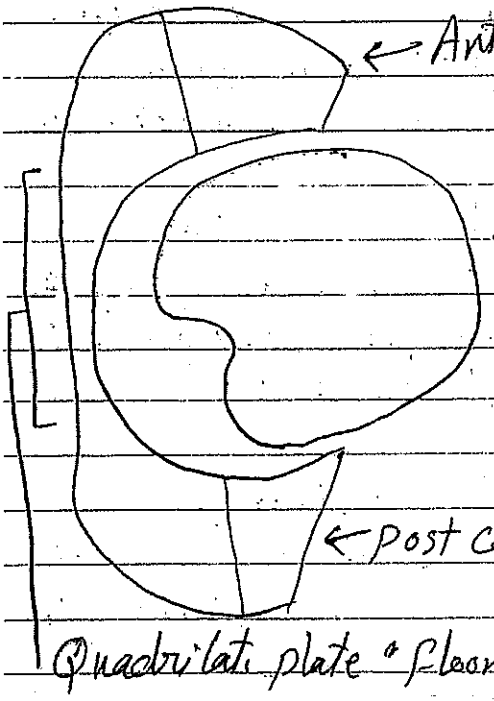

- ال acetabular fractures سهل جدا انك متشوفها حتى في ال X-Ray " دكاترة أشعة وعظام كبار مش بيشوفوها " علشان كده لو شكيت في # acetabular لازم تعمل العيانة ← CT وممكن تعمل ReCon كمان

- مشهور قوي انه يحصل pathological fractures في ال hip " ميكانيكيه في مثلاً deposits من cancer أو غيره "

- هتشوف في ال MRI ال mass أسود T_1 وأبيض T_2 و بتاخد صبغة " خالي بالك ال edema بتاخد صبغة سواء بسبب كسر أو أي disease بيعمل B.M. edema زي ال "migratory osteoporosis"

- في ال T_1 قبل ما تحقن صبغة هتعرف تفرق بين ال bone metastasis وال edema ولو شفتها في ال axial هتلاقي ال mass طالعة خارج حدود ال bone نفسه

⊛ خالي بالك : في حالات كتير العيان بيشتكي من ال hip اليمين لكن المشكلة أن ال hip الشمال هو اللي فيه ال pathology أعلى والعيان حالته أقل في اليمين من كتر التحميل عليه.

⊛ في ال CT أول ال MRI لازم تبص على ال bony lesion وهل ليه extraosseous extension ولا لأ ، علشان تعرف ال tumors.

⊛ ال stress # of the femoral neck مش هتشوفه غير بال MRI هتشوف BM edema وفيه ال line # في النص.

practice بدأ بقى في ال MRI Hip Arthrography

- العيان بيناموا على ضهره وتعقم مكان ال hip.
- تعمل شوية abduction of the thigh وشوية external rotation
- تنزل بالإبرة على ال joint line وتحقن ، بنحقن إيه ؟ أساساً 20 ml saline وعليه 1 ml جادولينيوم (Gd) و معاه 5 ml صبغة عادية وممكن lidocaine الصبغة العادية علشان إحنا بنشتغل بالإبرة under fluoroscopy وال capacity بتاعت ال joint آخرها 20 ml لكن انت ، مش هتحقن كلها.
" شوية ال Gd الباقيين في القزازة من أي فحص تاني حط عليهم شوية saline واشتغل "
- هنستخدم ال surface coil عادي وال FOV هيكون "14-16 cm and
3-5 mm slice thickness
- Sequences: T_1 + STIR " Sagittal, Coronal & Axial "

x Hip Arthrography is done to assess:-
1. Labral Abnormalities
2- loose bodies
3- Osteo-chondral lesions

⊛ Labral Tears:-

علشان تشوفها لازم تحقن صبغة وتصور بـ surface coil أكيد مشكلة الـ coil دي
إنه بيتحرك مع النفس.

- الـ labrum شبه الـ shoulder بالظبط شكله مثلث △ والـ bone
بتاعته لو راح الـ apex لقدام والـ sudobane في الـ acetabulum
بيكون فيها نفس الـ variations زي اللي في الـ shoulder أكيد هنا كمان دماغك منزهم.
- طبعاً الـ tear هيكون فيه fluid signal والـ labrum مقطوعة و not attached
to the acetabulum
- الـ signals الرمادي "intermediate signal" اللي ممكن تشوفها في الـ labrum
ليها كذا تفسير في اللي قال إنها early stage of degeneration وفي اللي قال إنه partial tear وفي اللي قال إنه nor. في بعض الحالات "دماغك منزلة".

* perilabral Recess:
Recess between the capsular attachment & ∓ labrum

* في حاجة اسمها paralabral cyst وهي عادة أكيد لـ labral tear
مش هتلاقي الـ labrum نفسه وهتلاقي مكانه cyst وليها fluid signal

⊛ Snapping hip Syndrome:-

- Snap = audible click
العيان بيشتكي من click و pain في الـ hip.

* Causes: 1. External: G. maximus or T. FL snapping over ∓ G. trochanter
2. Internal: Ileopsoas snapping over the femoral head or the ileopectineal eminence

* سبب الطرقعة دي إن tendon بتاع عضلة ما بيخبط في الـ bone بتاع الـ hip joint
الخبطة دي ممكن تكون من برة external وعضلة برا الـ joint تخبط في الـ G. trochanter
* وممكن يكون السبب هو الـ Ileo-psoas muscle اللي بتعدي جوا الـ joint وتمسك
في الـ lesser trochanter فبتخبط في الـ femoral head.
3. loose bodies & labral ligaments inside ∓ joint

- هتشوف في الـ MRI إن في Bursitis في الـ bursae اللي جنب الـ muscles
دي اللي عمالة تخبط في الـ hip.

Bursitis:-

- في حوالي 15-20 bursae في ال hip ووظيفتهم انهم يمنعوا ال friction بين ال bone وال soft tissue اللي فوقهم
- مزم ال Greater trochanter bursa جنب "فوق" ال G. trochanter
- ومزم ال Ileopsoas bursa دي تحت أو ال med. muscle
وممكن دي تـ Communicate مع ال joint فلو في effusion هتملا مياه هي كمان
N.B. large hip effussion may be decompressed in the bursa as in cases of Rheumatoid arthritis.
* وكالعادة زي ما قلنا في ال shoulder لو لقيت Ileopsoas bursitis بص في الأول هل في joint Effusion ولا لأ.

Femro-Acetabular Impingement:-

- العيال كل ما بتبقى بتبقى ركبة ال femoral head تخبط في ال acetabulum و ده لأنه في حاجة في حركة ال hip غلط فال head بتعمل micro-trauma في ال acetabulum في نقطة معينة
- هتشوف Abnormal signal في ال femoral head وتعادها في ال acetabulum في نقطة معينة اللي هي ال lat. aspect of femoral head
- ممكن يكون معاها labral tear كمان
- pain ↑ by hip flexion & internal rotation.
- هتلاقي Changes شبه ال osteoarthritis لكن أقل بكتير.

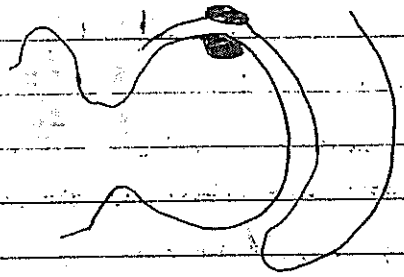

OsteoArthritis & Hip Effusion:-

- Narrowing of the superior joint space
- Superiolat. migration of the femur
- Osteoporotic lipping
- Subchondral sclerosis
- Subarticular pseudocysts
- Effusion
- Vaccuum phenomena. هوا جوا ال joint

- حركة ال femoral head لفوق بتضيق ال joint space

Avascular Necrosis Vs Osteoarthritis:-

1. الـ AVN بيضرب الـ femoral head only لكن الـ OA بيضرب الـ head والـ acetabulum كمان

2. الـ joint space narrowing بيكون موجود وبقسم في الـ OA "خاصة في الجزء الـ sup. زي ما قلنا" وده مش بيحصل في الـ AVN إلا في الحالات الـ 2ry osteoarthritis لما تحصل

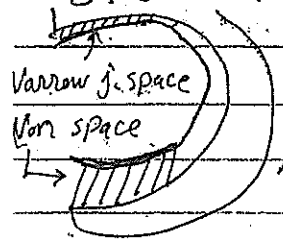

3. مفيش Fissures في الـ OA عندنا فقط pseudocystic changes

Loose Bodies:-

E: - Trauma - Osteoarthritis - Synovial chondromatosis
- pigmented Villo-Nodular Synovitis "PVNS" - AVN
- labral tears - Arthritis: Gout, septic, Rheumatoid.

- تقدر تشوف الـ loose bodies بالـ X-Ray أو بالـ CT أو بالـ MRI لكن لو في الـ Source بتاعها Cartilaginous ومش عارف تشوفها كويس حتى بالـ MRI العادي ← ممكن تعمل Hip Arthrography

Osteochondromatosis:-

دي loose bodies بس كتيرة جداً "أكتر من 4"

clinically loose bodies may cause: pain, locking, clicking or snapping "sound + pain"

Synovial Osteochondromatosis:

metaplasia of subsynovial soft tissues → Cartilage formation
Affects any joint "Hip, Knee, shoulder"
findings: - widening of the joint space "early finding"
- Bone erosions
- Intra-articular loose bodies
- 2ry Osteoarthritic Changes → narrowing of joint space.

⊛ Femoral Neck Anteversion Angle:

- ببساطة لما تجيب ال Femur وتحطه على الترابيزة هتلاقي ال neck مرفوعة في الهوا.
- زمان كنا بنقيسها بال X-Ray وكان تعذيب للعيان والدكتور.
- دلوقتي بنعمل بال CT ← العيان بينام على ضهره ← وتعمل له Scanogram وتتأكد إن رجليه مظبوطين جنب بعض قوي "بالمللي" وتاخد cuts في ال hip و cuts في ال knee وبعدين تصور المقطعين الكويسين يعني أجسم واحد معتني في نص ال patella "دي واحد" وتصور أجسم واحد طالعة فيه ال femoral neck "دي التاني" وتكون ال femoral neck لوحدها مفيش femoral head
- بعد كده تاخد خط في وسط ال Condyles وخط في وسط ال femoral neck وتمد الخطوط وتقيس الزاوية بينهم
- زمان كنت تقعد تمد الخطوط وتجيب منقلة وعلم اسود مايظهر ده ال ربنا
- دلوقتي ال CT بركب له الصورتين على بعض وببساطة تقدر تقيس الزاوية بين الاتنين "الفني بيصورها ويركب هو العلم ده كله"
- في normal values للزاوية دي والزاوية بتصغر كل ما الواحد يكبر في السن

- 0-1 y → 30-50°
- 2 ys → 30°
- 3-5 ys → 25°
- 6-12 ys → 20°
- 12-15 ys → 17°
- 16-20 ys → 11°
- 20 ys → 8°

مش الآخر ال adult حوالي 8°.



Notes

MRI Of The Wrist

Indications:

- pain
- swelling
- Trauma
- Suspected Inflammation or tumor

Technique:-

- fasting 4-6 hours if Contrast will be used
- supine position & hand beside the patient
- surface coil
  اهم حاجه اسمها الاعيان جنبه وال الـ coil حواليه
  ال كف ايده لتحت وضهر ايده لفوق " عكس ال anatomical position"
- Extremity & Kinematic MRI

Protocol:-

* FOV: must be small 8-12 Cm
  ال FOV لو كبير الصور بتاعت ال wrist هتكون صغيره جدا ومش هتعرف تشوف حاجه وده المشكله الرئيسيه في معظم حالات ال wrist

* Sequences:-
- Coronal or Sagittal T_1 Scout
- Axial T_1, PD & T_2
- Coronal T_1, GE, STIR
- Sagittal T_2 or GE

ال STIR Coronal في ال wrist مهم جدا "زي ما قلنا في ال hip"
بنأخد Coronal scout ونقطع عليه axial ومنها "ال axial يعني" بنقطع عليه تاني Coronal و Sagittal "لأن ال Coronal Scout زي ما انت عارف صورته وحشه جدا"



- ممكن بعد ما تخلص الفحص تيجي تتفرج على ال Scaphoid "الأنزل أكبر وأهم عظمة في ال wrist" وتقطعها لوحدها Sagittal, Axial & Coronal

- في حاجة اسمها ال micro-Coils ← ده Coil صغير زي ال Coil أو الجنيه الفضة "للناس اللي بتعلقهم مجاني زي ما الأنا" تحطه على نقطة معينة انت عاوز تشوفها وهو بيطلع ال صور magnified وبـ resolution أحسن لـ ده بيستخدم في ال wrist وممكن في ال ankle كمان

المتذكرة: ال T_1 ال Bone marrow أبيض وال PD نفس الكلام
ال GE ال BM رمادي
ال T_2 اسود
ال STIR اسود فطيس محروق

Anatomy of the Wrist

- ال wrist عامل زي ال hip ← لازم تعرف ال possible lesions اللي بتطلع في ال wrist وتصور عليها فيه عكس باقي ال joints "زي ال Knee وال Shoulder و ال ankle مثلاً" لما كنا بنقول هنشوف إيه في ال cuts طب فيه طب إيه ال neck بتاعه طب إيه ال Abnormal بتاعه
- هنا في ال wrist هنتكلم عن ال Bones بعدها ال Tendons بعدها ال Ligaments.

Bones of the Wrist:-
- Distal Radio-Ulnar joint
- Radio-Carpal joint
- Mid-Carpal joint

I Radio-Ulnar Joint

- ال distal R-U joint هتشوفه كويس جداً في ال Coronal وال axial.
- ال radius فيها حتة مجوفة من تحت اسمها ال sigmoid notch ودي اللي بتدخل فيها ال Ulna وتدخل في articulation
- في علامة مميزة في ال axial وهي ال Lister's Tubercle
Lister's tubercle
ودي في ظهر ال wrist ← بتكبر تحسها بإيدك دلوقتي ودي هتبقى جزء من ال landmark اللي هنا ال tendons

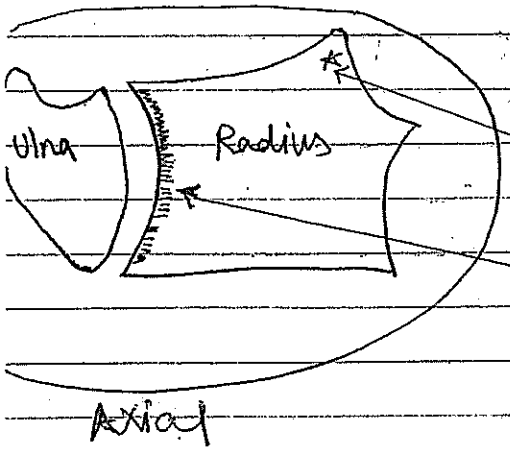

- وضع الـ Ulna بالنسبة لـ Radius بيتغير من الـ neutral والـ supination والـ pronation

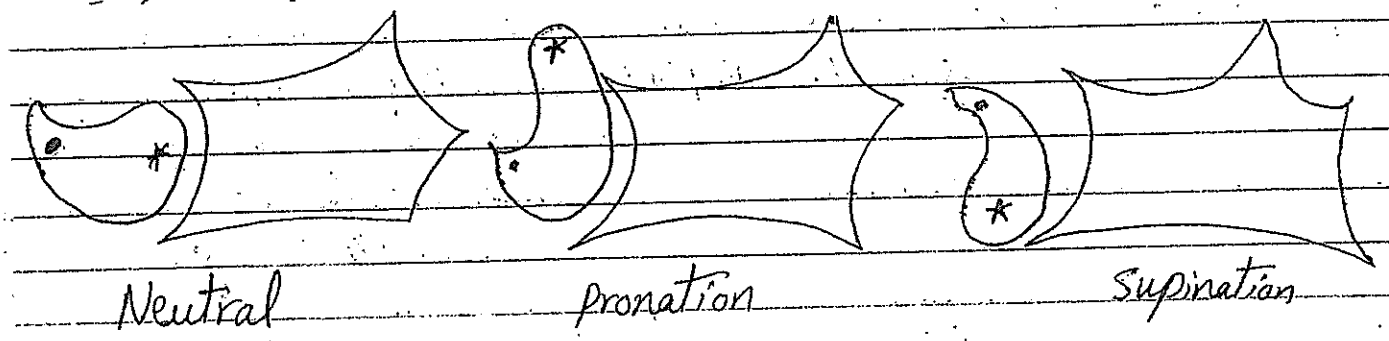

في الـ Neutral الـ Ulna هتكون بالظبط مع الـ Radius
لما تعمل Pronation ← الـ Ulna هتطلع لفوق
لما تعمل Supination ← الـ Ulna هتنزل لتحت
علشان كده شفت منظر الـ Ulna متغير متقرلش لده ← Subluxation of R-U joint

pronation above

II Radio-Carpal Joint

- ده الصف الأول من الـ Carpal bones وبيعمل articulation مع الـ distal part of Radius
- أول صف بيظهر فيه الـ Scaphoid بعده الـ lunate بعده الـ Triquetrum
وفي الآخر Pisiform لكن مش هتشاهده في الـ Coronal Cut ده لأنها على level مختلف
- الصف التاني يبدأ بالـ Trapezium وتحته Trapezoid بعده Capitate then hamate

Coronal Cut خرج

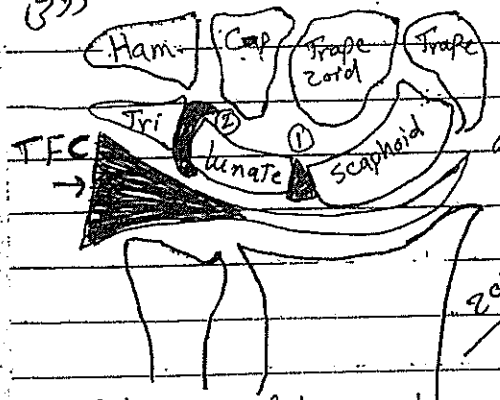

- الحتة بتاعة الـ lunate والـ Triquetrum مش بتعمل direct articulation مع الـ Ulna
لكن في النص Triangular fibro cartilage "TFC"
علشان تعمل support لأن الـ art. surface of Ulna بيكون بعيد شوية عن الـ carpal bones.

خرج 2014

Inter Carpal ligaments:

مهمين جداً

- في ligament بين الـ scaphoid والـ lunate وسمه scapho-lunate lig. وشكله Δ "triangular"
- وفي واحد تاني بين الـ lunate والـ Triquetrum اسمه luno-Triquetral lig على شكل حدوة حصان C "horse shoe"

⊛ MR Arthrography:

- بتدخل بالإبرة في ال Scaphoid وال lunate Under الخط الأبيض screen وكالعادة بنحقن Saline وعليه نقطة Gd ونقطة "Urographin" Contrast
- أهم دافع لعمل ال Arthrography هو ال ligamentous Rupture
  - ← Triangular fibrocartilage
  - ← scapholunate lig.
  - ← lune-Triquetral lig.

- ال scapholunate lig. لما يتقطع هتلاقي ال Gd بيشتغل leaking. ويعدي لل distal Radio Ulnar joint
لما هتلاقي ال scapheid وجنبه ال lunate وهتلاقي خط في النص أبيض يبقى هو ده ال lig. المقطوع ولو حاقن Gd "يبقى عامل Arthrography" هتشوفه

- في ال X-Ray ممكن تعرف تشوف ال Scapho-lunate ligamentous Tear بإنك تلاقي المسافة بينهم كبيرة ↑ scapho-lunate interval وهتحتاج MRI إلا لو عاوز تشوف أي injury تاني في ال Wrist
لما مفيش رقم معين لقياس المسافة دي بالوضع كده



- في كتب بتقول إن ال lig. ماسك في ال lunate بشكل أقوى بكتير من إنه ماسك في ال Scapheid وعلشان كده هو هيتقطع إما في النص أو ناحية ال Scapheid "وهناك من الفراغ العاطفي ده"

Anatomy of Tendons of the Wrist:-

الرسم تفطم

بنشوف الـ tendons بتاعت الـ Wrist في الـ axial والـ tendons اللي في الـ Fingers نشوفها في الـ sagittal

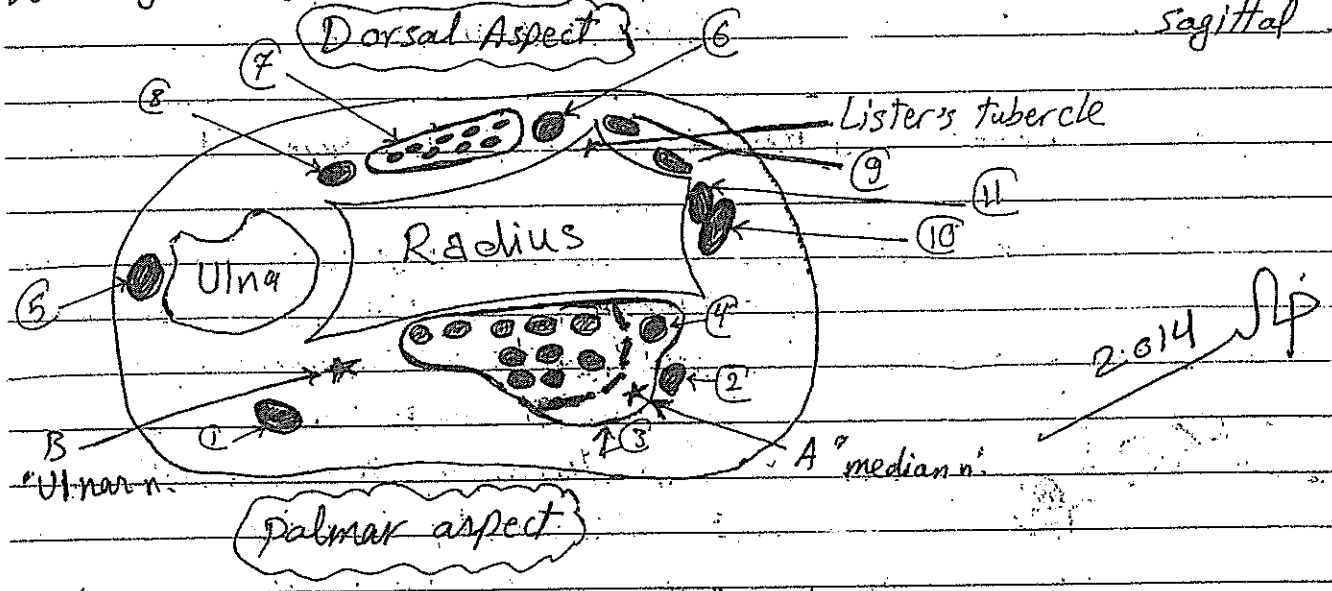

١- أفرادها في الـ palmar aspect من ناحية الـ Ulna هي ① Flexor Carpi-Ulnaris

٢- أفرادها من الـ palmar aspect من ناحية الـ Radius هو ② Flexor Carpi-Radialis

٣- في مجموعة tendons متجمعين مع بعض اسمهم ③ Flexor Digitorum Group

في منهم مجموعة deep اسمها Profundus ومجموعة superficial اسمها Superficialis

- في حاجة لونها رمادي كده ماشية بين الـ Flexor Carpi Radialis والـ Flexor group وهو ده الـ median nerve وهو ماشي في الـ (A) Carpal tunnel

- فوق الـ median nerve متلاقي tendon اسمه ماشي لوحده كده اسمه Flexor pollicis longus بتاعت الصباع الكبير "الإبهام" ④

- لما نعمل cut تاني في الـ distal radius & Ulna هيختفوا وبيبقى الـ wrist bones في الظهور كما بنشوفها زي نمزهم في الـ axial

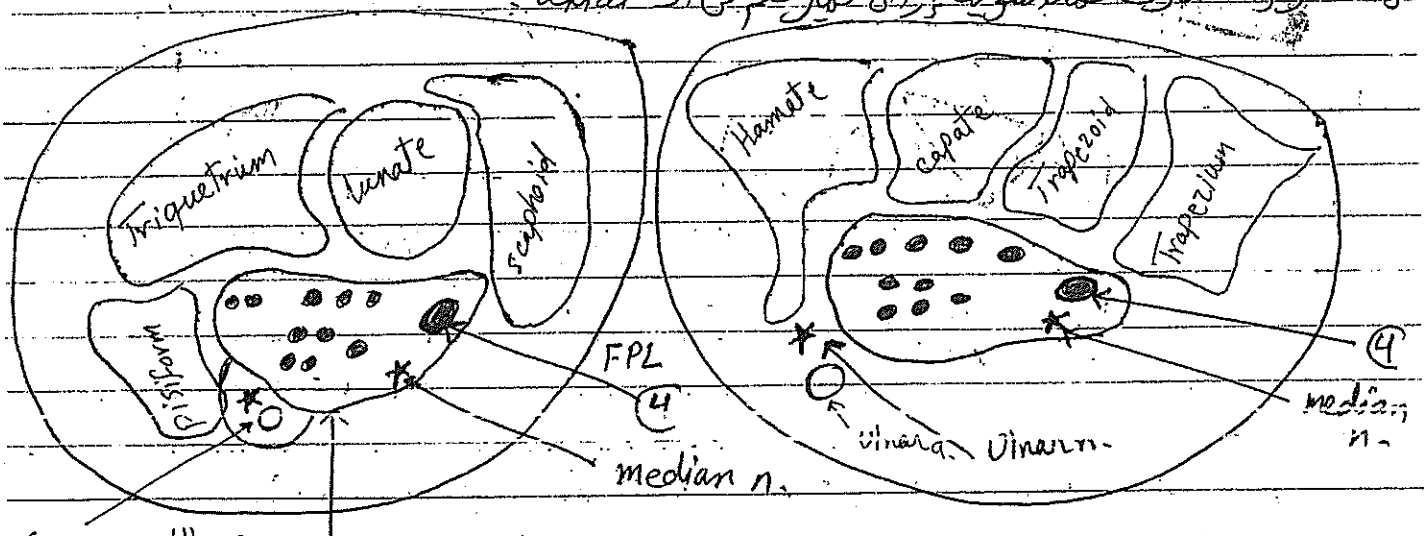

Carpal tunnel containing flexor digitorum muscles

- مطلب مش distal ال cuts ال Flexors Carpi Radialis & Ulnaris
بيختفوا لكننا بنشوف ال Carpal tunnel وجواه ال median nerve
اللي لونه رمادي وتحوقيه ال Flexor pollicis langus tendin

- لو خدنا ال Dorsum بقى ← كل muscle في ال palmar ليها مقابل في ال dorsal

- عند ال Ulna هتلاقي "مسبرة"
- قصاد ال FPL لازم يكون في Extensor مكانها غيره
← فاكر ال Lister's tubercle اللي قلنا انها في ال dorsum of Radius ← مسبوا أو
ناحية ال Ulna هتلاقي ال Extensor pollicis langus ⑥
وبعدها ال Extensor digitorum mm. ⑦
وبعدها ال Extensor digiti minimi ⑧
"بعض على ضهر ايدك هتلاقي ال pollicis بعد ال 3 صوابع الوسطانيين وبعد الأخير
اللي هو ال digiti minimi بتاع صباعك الصغير"
- قصاد ال Flexor carpi radialis عندنا التنين extensor "لأنه وزنه الإبهام عاوز
effort تاني ترفعه ← بعض اضغط ايدك برضو ولا خط كده" ← عندنا Extensor
Carpi Radialis langus & Brevis ⑨
والتنين دول بيتمرروا جنب ال Lister's tubercle
- مسبرة خالص عندنا عضلتين تاني بتوع الإبهام "pollicis" واحد منهم Extensor
اللي هي ⑩ Extensor pollicis Brevis وهنا ⑪ Abductor pollicis langus

⊛ Triangular Fibro Cartilage :- TFC
- هو عبارة عن Δ مسد Fibrocartilage طالع من ال Ulnar Styloid process
ورايح ناحية ال Radius "مش هتشوف ال Δ ده غير في ال axial

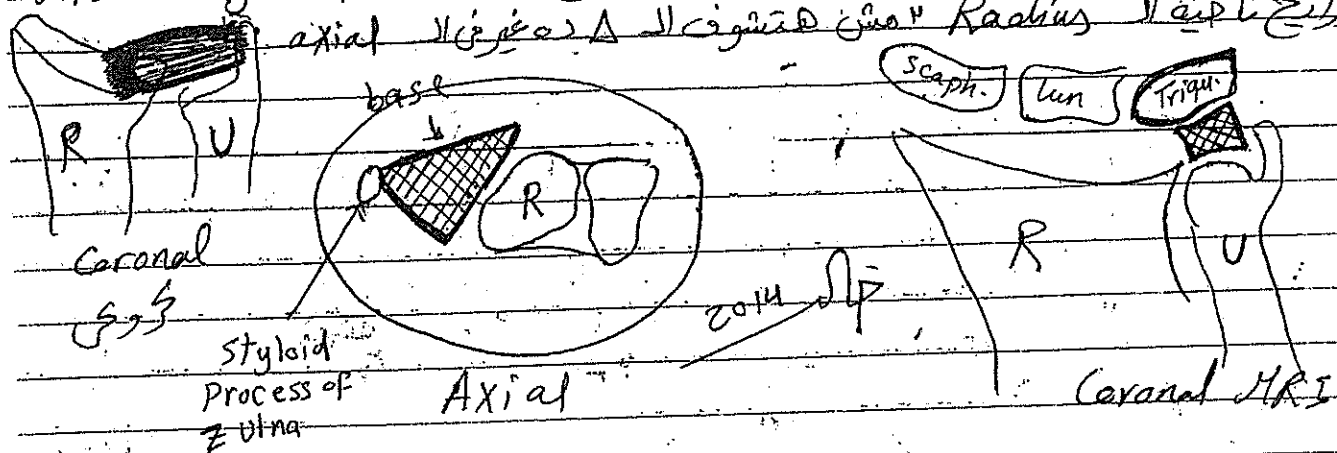

- في ال Coronal مش هيظهر Δ هيظهر "مبعج" لأنه ماسك من ال Ulna
ال Radius

- ال TFC اسمه TFCC ال C الأخيرة دي بتاعت Complex لأنه مركب من Fibers و Cartilage "زي ال disc بتاع ال spine كده" من برا Fibrous frame ومن جوا Cartilage.

- ال TFC طالع من ال med. surface of z Radius ويدخل insertion في ال styloid process of z Ulna

- الحتة دي ضعيفة فيه وبتتقطع كتير من ال Central portion وده لأنها very thin

- ال TFC مهم جداً في ال Stabilization of distal Radio Ulnar joint وهو ده ال joint بتاع ال pronation & supination

- ال Extensor carpi ulnaris tendon ماشي جوا ال TFCC.

- في ال Coronal هتشوفه قدام ال Ulna "بس مش لازم يكون غريب" وبينها وبين ال Triquetrum وال lunate قدام "راجع الرسمة"

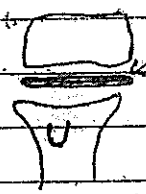

- في ال Sagittal هتشوفه متربط بين ال Ulna وال Triquetrum

- لو عملت Arthorography هتعرف ان ال TFC ماسك في ال styloid process بـ Two fascicles واحد منهم عند ال Tip وواحد عند ال base والمعلومة دي مهمة جداً علشان متقرأش ان ده قطع في ال TFC

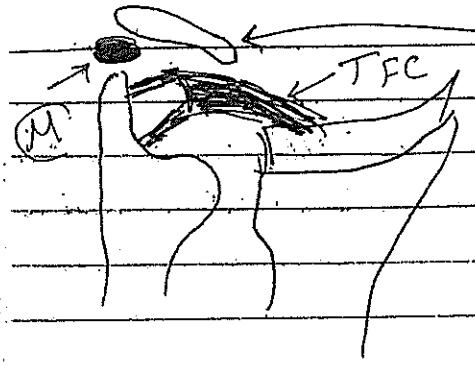

- في جوا ال prestyloid recess وده في جوا ال meniscus Homologue (M) بيقولوا انه كان زمان في الناس اللي بتمشي على ايديها كان الإنسان أصله قرد ؟! "دماغك من العك ده عاد؟" وهو موجود بين ال Ulnar styloid process prox وال Triquetrum distally.

Injury of The TFCC:-

- الـ TFCC يتقطع الـ Ulna هتحرك جامد مش هتكمل إما لفوق أو لتحت
- الـ Trauma تقطع الـ TFC عند الـ (Radius) والـ Degenerative tear بيحصل عند الـ (Ulna)

- في الـ Coronal لو مش عارف تقول بشكل أكيد هل ده nor. ولا Tear TFC ← بص على الـ Sagittal هتشوفه أوضح

- لازم مع الـ TFC تبص على الـ scapho-lunate & luno-Triquetral ligaments

- الـ perforation أو الـ Tear الصغير مش هتعرف تشوفه غير MR Arthrography والكبير لو انت مش ظابط الـ FOV برضو مش هتعرف تشوفه

Ulnar Variance:-

- في الـ Coronal في أي nor. wrist لازم تشوف الـ articular surface of z Ulna ماشي مع الـ articular surface of z radius
- سابات الـ Ulna تطلع لقدام يبقى ده +ve variance أو ترجع لورا يبقى ده -ve Variance



- نسبة الـ Ulna طلعت لقدام أو رجعت Normal +ve -ve
لورا الـ TFC بيتأثر ← في الـ +ve بيحصل احتكاك بين الـ TFC والـ Ulna ويحصل فيه pathology أو لو -ve بيحصل شد أو tension على الـ TFC و يتقطع

* Ulna-lunate Impingement $: "Abutment $"

- الـ Ulna تطلع لقدام في حالات الـ +ve variance هتزن الـ TFC في lunate
- الـ TFC هيتأثر الأول ويتقطع ← بعدها الـ lunate تبدأ يحصل فيها Bone marrow Oedema

So Components of this $ are:-
1- +ve ulnar Variance
2- Thin or Torn TFC
3- lunate BM Oedema

⊛ Ulnar Impaction Syndrome:-

- Excessive Ulnar +ve variance
- Components: The same 3 as Ulno-lunate impingement + lunotriquetral ligamentous injury
  Instability

⊛ Carpal Tunnel Syndrome:-

ده عبارة عن مجموعة من الأعراض بتظهر نتيجة إن الـ median n. مضغوط في الـ tunnel بتاعه والضغط دي ممكن تكون بسبب أوديما وبسببها واضح.

- علامات إن الـ median n. مضغوط في الـ MRI :-

1- Swelling of the n. at the level of the Pisiform.
2- Flattening of the n. at the level of the Hamate.

- الـ normal nerve شبه الفاصوليا البيضا ولونه رمادي في كل الـ pulse sequences
  أول ما يتغير شكله "سواء يتبطط أو يتخين" أو تطلع فيه ← Abnormal signals
  يبقى ده يساوي Carpal tunnel Syndrome
  ← رمادي T_1 وأبيض T_2 يبقى دي (C T ✓)

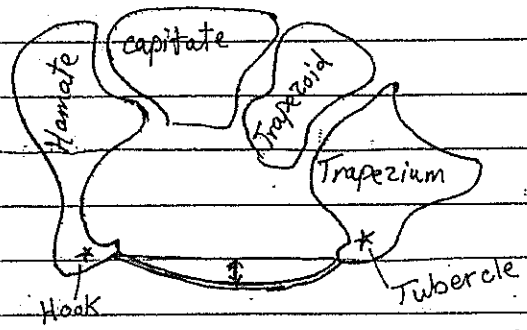

- بتعرف الـ Hamate من الـ hook بتاعها يبقى آخر واحد من الناحية الثانية هي الـ Trapezium ودي ليها tubercle صغيرة
- الـ Flexor Retinaculum مشدود بين الـ tubercle of trapezium من ناحية والـ hook of hamate من الناحية الثانية.
  الـ Flexor retinaculum ليها curve بنقيسه إزاي؟
  ← نقيس المسافة بين الـ tubercle of trapezium والـ Hook of Hamate ونرسم خط مستقيم بين الاتنين ونزل عمود من أعلى حتة في الـ Flexor Retinaculum وتقسم الاتنين على بعض لازم الرقم يطلع □ أقل من 1 يكمل لو الـ Carpal tunnel in size
  يبقى الـ perpendicular distance صغيرة والنسبة هتبقى 1.0 أو أكبر مثلا 1.2 أو 1.3 يكمل لو 0.7 أو 0.9 أو غيره هتكون Nor. يكمل لو أكبر من 1 يبقى ده اسمه Bowing of Z Flexor retinaculum "مهم يقيس الكلام ده في الـ practice ده لا متكرر فقط"



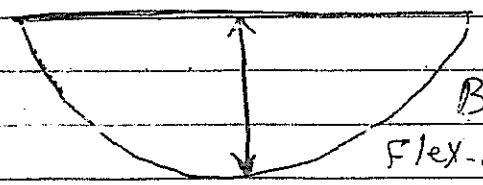

* Causes:-

1- Idiopathic "The most common cause"
2- Tenosynovitis of the flexor tendons
3- Fractures → scarring within the tunnel
4- Inflam. lesions → R.h. arthritis, Gout or Granulomatous infection
5- Tumors of the median n.: neurofibroma, Hamartoma, fibrolipoma.
6- Tumors inside the tunnel: Ganglion, lipoma, hemangioma.
7- Volume ↑ in the tunnel: acromegaly, hypothyroidism, D.M, SLE

- بنشوف الـ # في الـ wrist هو الـ # of z hook of z hamate وبيعمل حواليه B.M. oedema و swelling of z n. على الـ median n. compression

- الـ fibrolipoma ممكن تطلع في الـ median n. هتظهر نقط سودا () حواليها lipomatous tissue أبيض في الـ axial وخطوط جنب بعض في الـ sagittal ()

- الـ Tenosynovitis في أي Tendon أو وزن رمادي في الـ T_2 اعرف انها chronic
Infection أو Granulomatous nature "لكن الـ acute هيظهر أبيض منوّر في الـ T_2"

N.B- Ulnar Nerve:-

- ده علشان لو حد زتقلك في الـ مقاله وقالك زي لنا على الـ Ulnar n تعرف تشوفه
- الـ Ulnar n. تشوفه في 3 أماكن

① عند الـ level اللي بتظهر فيه الـ Radius & Ulna عند الـ level of lister's tubercle ← خط ايه على الـ flexor carpi ulnaris muscle ← فوقه على طول هتلاقي الـ Ulnar n. "لونه رمادي زي ما قلنا" (B)

② عند الـ level اللي بيظهر فيه Hook of z Hamate عند الـ Tip بتاع الـ hook هتشوف الـ Ulnar n. "رمادي" والـ Ulnar a. "اسود" عند طرف الـ hook

③ عند الـ level اللي هتشوف فيه الـ pisiform في جوه اسمها Guyon's Canal
الـ Guyon's Canal دي عبارة عن Canal بين الـ flexor Retinaculum و retinaculum تانية فوقها والـ Canal دي بيعدي فيها بعض الـ Ulnar nerve & artery
"انسى اسم Guyon's Canal ده مالوش لازمة"

Traumatic lesions of the Wrist

⊛ Colle's #: distal radial # c̄ dorsal angulation & radial shortening

post Traumatic B.M. Oedema — ممكن العظام بعد الـ Trauma بيعمل لي # بكدة

— ممكن يكون Subchondral #

— معظم الـ # في الـ Ulnar Styloid process بيكون معاها Rupture of the TFC

بكدة الـ TIP فقط هي اللي وصلت في الـ # ممكن يعمل Rupture في الـ TFC

⊛ Die punch #: Depression # of the lunate fossa with proximal displacement of the lunate bone

ده في اللي بيلعبوا ملاكمة أو زي في الأفلام اللي بيخبط قبضة ايده في الحيطة ← فالـ radius بيتكسر قصاد الـ lunate والـ bony fragment بتاع الـ dorsal و distal.

- Intra articular distal radial # of the lunate fossa of the radius
- Dorsal displacement of the med. fragment.
- Dorsal tilt & shortening of the radius.

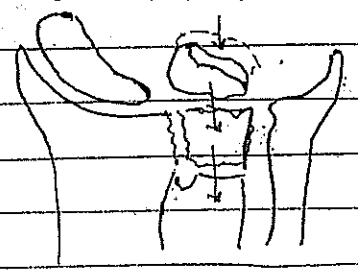



⊛ Scaphoid #:-

- 2nd most common # of the wrist.
- Usually involves waist of scaphoid 70%
- Incomplete & tubercle # → Good prognosis.
- Complete # are considered Unstable → 50% non-Union.

* Complications:
  - AVN - Delayed Union
  - Osteoarthritis
  - Carpal tunnel Syndrome

ده الجزء الغريب من الـ radius اللي دايماً بيعمل فيه Avascular Necrosis

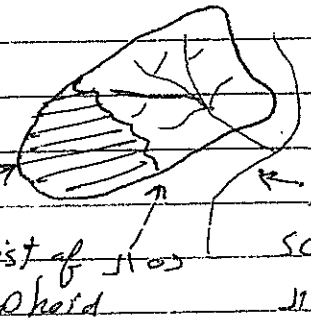

- الـ AVN هتشوف الـ scaphoid سودا في كل الـ pulse sequences لكن لو
شفت fracture line وحواليه oedema "يعني اسود T_1 , ابيض T_2" يبقى ده مجرد
B.M. oedema لكن مش AVN

- لو لقيت الـ distal part بتاع الـ scaphoid اسود T_1 ← لازم تبص على الـ
Coronal STIR وتشوف ← لو اسود يبقى حصل AVN لو ابيض يبقى ده لسه
مصاش فيه AVN

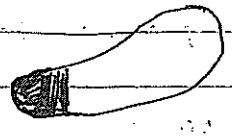

لي قالي بالـ ال necrosis بيبدأ من الـ tip بتاعت الـ scaphoid

- لازم تبص على الـ Associated injury ع ال # ⟶ Scapho-lunate ligament tear

* Nipple sign "pointing proximal pole" [X-Ray] مهمة جدا جدا.
الجزء الـ proximal بيحصل فيه AVN لكن
مش الأطراف فقط والجزء الوسطاني لأ
فبيظهر أبيض و pointing لقدام زي الـ
nipple في حين ان الـ nor. scapheid
بتكون مدورة مش قدام ⟶



Nor. Nipple sign

(*) Avascular Necrosis of the lunate :- "Kienback's disease" كايبوك
* 20-40 yrs * male > female ☹ * May be bilat.
* Stage I : Nor. X-Ray , +ve bone scan , B.M. oedema by MRI
* Stage II : Sclerosis on X-Ray & low signal T_1 & T_2 (T_2 و T_1 اسود)
* Stage III : Fragmentation of lunate
* Stage IV : Fragmentation + Osteoarthritis.

- بعد ما نتعالج "بالجبس وخلافه" ← تبدأ ترجع تاني وتكون ابيض T_2
- لو لقيت الـ lunate ابيض ومنورة في الـ X-Ray يبقى ده Stage II

⊛ Bone Cyst :- مشهورة قوي وبتشوفها كل ما كتير في ال practice

- دي كورة مليانة مياه في ال Carpal bones هتكون اسود T_1 وأبيض T_2.

- مهم جداً انك تخطر في ال D.D. بتاعك علشان ناس كتير بتغلط بينها وبين ال AVN وكل واحد ليه علاج مختلف.

⊛ Ganglion Cyst :-

- Cystic swelling overlying a joint or tendon sheath.

- في واحدة مشهورة جداً اللي بتطلع في ضهر الإيد "بتظهر كويس في ال axial طبعاً"

- بتكون اسود T_1 وأبيض T_2 "لأنها مليانة synovium أو مياه fluid signal".

⊛ Value of Coronal Images :-

1- Triangular fibrocartilage "TFC" أهم واحد على الإطلاق

2- Ulnar Variance "and Ulnar impaction ✓"

3- Scapholunate & lunatriquetral ligaments.

4- Fractures & AVN of the Carpal bones.

5- Arthropathy أي حاجة في ال joints

⊛ Value of Axial Images :-

1- Distal Radio-Ulnar joint

2- Carpal tunnel & its contents "median n."

3- Flexor & Extensor tendons

⊛ Value of Sagittal Images :-

1- Tendons of fingers.

2- Confirm injury of TFC.

2014

Notes

بسم الله الرحمن الرحيم

أ.د/ ممدوح عفوط

Arthritis

⊛ Classification of Arthropathies:-

1- Polyarthritis of unknown aetiology "Auto-immune diseases"
2- Connective tissue disorders.
3- Biochemical or Endocrinal arthropathy
4- Degenerative joint disease, Osteoarthritis "1ry & 2ry"
5- Arthritis è inflammatory bowel disease
6- Infectious arthropathies & septic arthritis.
7- Traumatic arthritis
8- Neuropathic arthropathy
9- Neoplastic arthropathy
10- Miscellaneous diseases

I Polyarthritis of Unknown Aetiology:-

1- Rheumatoid Arthritis "RA"
2- Juvenile RA "JRA" + Still's disease
3- Ankylosing Spondylitis "AS"
4- Psoriatic arthritis
5- Reiter's Syndreme
6- Others.

II Connective Tissue diseases "Aquired":-

1- Systemic lupus Erythematosis "SLE"
2- Progressive Systemic Sclerosis "Scleroderma"
3- Polymyositis & Dermatomyositis.
4- Necrotizing arteritis & other forms of vasculitis:-
   a) Poly arteritis Nodosa "PAN"
   b) Hypersensitivity Angitis
   c) Wegener's granulomatosis

دماغك

III Biochemical & Endocrinal Arthritis:-

1- Gout
2- Chondrocalcinosis "pseudo Gout"
3- Alkaptonuria, Ochronosis
4- Haemophilia
5- Sickle cell disease
6- Hyper-parathyroidism
7- Acromegally
8- Thyroid acropathy
9- Hypothyroidism
10- Scurvy & Hypervitaminosis C

دماغك

IV Degenerative joint Disease: Osteoarthritis & Osteoarthrosis:-

1- 1ry OA
2- 2ry OA
3- Erosive OA

V Arthritis with Inflammatory bowel disease:-

1- Ulcerative colitis
2- Regional enteritis
3- Whipple's disease
4- Sjogren's disease
5- Sarcoidosis

VI Infectious Arthritis:-

1- Bacterial
2- Viral
3- Fungal
4- Rickettsial
5- Parasitic

VII Traumatic Arthritis

VIII Neuropathic Arthropathy:-

1- Syringomyelia
2- Meningiomyelocele
3- Spina bifida
4- Spinal Trauma
5- Neurological diseases
6- Congenital insensitivity to pain
7- Intra-articular steroid injection
8- Diabetes Mellitus
9- Brain injury
10- Leprosy

IX Neoplasms:-

1- Synovial Sarcoma
2- Synovial lipoma
3- Synovial hemangioma
4- plexiform neurofibroma
5- Synovial Chondrosarcoma
6- primary juxta-articular bone tumers " Capsule & Tendon sheath "
7- Metastatic malignant tumers
8- leukaemia, lymphoma & multiple myloma

X Miscellaneous Disorders:-

1- pigmented Villa-Nodular synovitis " PVNS "
2- Synovial Osteochondromatosis
3- Synovial Arterio-venous malformation
4- Behçet's Syndrome
5- Avascular necrosis of the bone
6- Juvenile Osteochondritis
7- Osteochondritis Dissecans
8- Hypertrophic Osteoarthropathy

⊛ X-Ray "Roentgen" Features of Joint diseases:-

1- Juxta-articular osteoporosis
2- Joint space widening "early finding att hyperaemia & Effusion"
3- Joint Effusion.
4- loss of bone denisty "early att hyperaemia & late att ① treatment itself eg. Cortisones or ② Disure atrophy att joint pain
5- Joint space narrowing "later finding att cartilage damage & bone changes i.e bone erosion"
6- Articular erosions
7- Bone resorption
8- Bone Sclerosis
9- Osteophytes "sign of OA"
10- periosteal reaction "non-specific sign"
11- Soft tissue Calcification
12- Subluxation
13- Dislocation
14- Dis-organization
15- Ankylosis. "loss of joint line + Total occlusion of the joint".

I polyarthritis of Unknown Aetiology

II Rheumatoid Arthritis :- "RA"

* Chronic Non-suppurative inflam.
- غالباً بيكون فوق سن الـ 40 وتحت الـ 40 أكثر في الستات من الرجال.

* classical RA :-
"Radiologist is the Best Clinician" — مهم جداً إن دكتور الأشعة يكون عارف clinical كويس ومهم جداً إنك تاخد detailed history من العيانة
- Morning stiffness
- pain or tenderness in at least one joint
- Soft tissue swelling in at least one joint
- Symmetrical joint swelling on both sides
مميز جداً الـ RA بتبقى symmetric دي إلا إنه في الحقيقة بيكون أكثر في الـ dominent hand
- subcutaneous nodules
- At X-Ray: loss of bone denisty

* Rheumatoid factor :- RF
- الـ RF ده عبارة عن الـ Antibody في الـ serum بتاع المريض
- موجود في 90% من مرضى الـ RA.
- لو معرفتش تلاقي الـ RF في الـ blood ممكن تلاقيه في الـ synovial fluid ←
N.B- RF is also +ve in:-
- SLE - Scleroderma - Dermatomyositis - Polyarteritis Nodosa
- 4% of Normal Population.

* عندنا في الأشعة ٣ مراحل الـ RA ← early, late & very late changes.
* Early changes:-
- peri "juxta" articular osteoporosis dt hyperaemia & disuse
فوق وتحت الـ joint هتلاقي العظم خفيف "اسود في الـ X-Ray" في حين أن باقي العظم في النص سليم "الـ sign دي في حاجات كتير لكن أشهرها هو الـ RA"
- widening of the joint space : dt joint effusion or synovial hypertrophy
- periarticular soft tissue swellings dt : effusion, synovitis & oedema
هتلاقي هو أنه مفاصل الإيدين عوايمه نفس هورمه "بتشوه clinically وفي الـ X-Ray".

- الـ RA بيجب يضرب joints معينة " الحب مفيهوش لية " يعني متقولش ليه الموضوع ده اتضرب والتاني لأ ← هو بالأساس بيضرب الـ small joints
← هو بيجب Metacarpophalengeal "MCP" & proximal Interphalengeal "PIP", Carpometcarpal, wrist & Distal Radio-Ulnar joint
لاحظ: MCP & PIP

- في عيانين يشتكوا من ألم في ايده ← تعمل له X-Ray تلاقي عنده juxta-Articular osteoporosis ← دي علامة Non-specific فمتكمش على العيان دي انه عنده RA
- من غير clinical والـ lab " تالاقي الـ clinical presentation معهوم جداً "

- الـ Bone erosion هتلاقي الـ العظم متقرقش وده لأن الـ Synovial pannus وده اللي هو الـ synovial hypertrophy
← في الكتب بيقولوا انه بيأثر على الـ Radial aspect لكن عمليا نفس حاجة
← برضوا بيقولوا في الكتب ان الـ Bone erosion بيحصل early في الرجل في الـ 5th metatarsophangeal joint early.

*Late changes:-
- Bone erosions
- joint space narrowing
- Subluxation
- Ulnar deviation
- Soft tissue atrophy

علامة مشهورة جداً في الـ RA

*Felty's Syndrome:-
ده عبارة عن الـ Variations النادرة جداً بتاعت الـ RA

*Triad: Rheumatoid Arthritis
Splenomegaly
Low WBCs Count

خالد عامر

Diagnostic Landmarks of RA:-

- Bone Erosions
- joint space narrowing
- Destruction of the articular surfaces
- Subluxation "& Ulnar Deviation"

- نادراً ما بنحتاج الـ MRI في حالات الـ RA لكن لو عملته هتشوف الـ erosions
بدري شوية عن الـ X-Ray " هتظهر early لما اسود T_1 وابيض T_2 " لكن لا يحصل necrosis
زي ما هتكون اسود في كل الـ sequences

N.B. Joint space narrowing without erosions is almost pathognomonic to RA

لو شفت narrowing متقولش على طول ده OA لأن أهم علامة في الـ OA هي وجود
الـ Osteophytes وليس الـ joint space narrowing
فلو لقيت narrow space من غير osteophytes او erosion غالباً هيكون RA.

- الـ MRI مميز بانه هتشوف الـ Synavium بقى تخين وهيأخد صبغة Gd لو
حقنه وده علامة مميزة جدا جدا للـ synovial thickening & enhancement = RA

Deformities in Rheumatoid Arthritis:-

* Swan Neck deformity: Flexion of the DIP & Extension of the PIP
* Boutonniere deformity: Extension of the DIP & flexion of the PIP

- الاتنين دول characterstic للـ Rh. A. لكن بيحصلوا في حاجات تانية.
- الـ Boutonniere ده واحد بيقفل زراير القميص "حاجة من كلمة Button"
اعمل ايه لكن هتشوفها والـ swan neck سهلة أما "بكرة" الـ "Boutonniere"
- الـ Ulnar deviation مشهور قوي في الـ Rh. A. → metacarpophalengeal joints
- الـ Ulnar styloid process بتتآكل بسرعة في حالات الـ R.A.

Very Late changes:-

- Eny Osteoarthritis
- Bony Ankylosis
- Arthritis Mutilans

- العظم بيتآكل لدرجة ان الصباع نفسه بيكون قصير عن الطبيعي

* Rh. A. in the Ankle Joint:

- أحيانا بيصيب الـ Tendon Achilles ما بيصيب في الـ Calcaneous صورة ← في
- Retrocalcaneal Bursa ← لو حصل فيها Bursitis في أسباب كتير لها
والـ R.A. أحد هذه الأسباب.

طبعاً الـ Bursa تفضل هتبقى مليانة وهتكون اسود T_1 وابيض T_2 وهو الـ كمان
B.M. Oedema هيكون هو كمان اسود T_1 وابيض T_2

- طبعاً الـ MRI في الـ Ankle أحسن من الـ X-Ray لكن لو عيانة معروف انه
عنده R.A. ← وبيشتكي من رجله مش شرط تخليه يعمل MRI Ankle بمثابة
الخطوة علشان تقول انت عنده R.A. ← ما هو عارف انه عنده RA ← لكن لو انت
شاكك انه في lesion تانية في الـ ankle ما شي اعمل MRI لو كان indicated

* Juvenile MRI with Rice Bodies:-

- غالباً هتكون في الـ Knee loose Bodies in joint space
هتلاقي حبات أرز في الـ joint space وهو الـ synovial effusion ← في الـ T_2
هتلاقي الأرز ده حبات سوده وهو الـ effusion أبيض طبعاً
- ممكن تتلخبط بينها وبين الـ synovial Osteochondromatosis ← لكن الـ Rice
bodies بتكون صغيرة "قد حبة الأرز" لكن الثانية بتكون أكبر "في حجم حبة الحمص تقريباً"
- لو حقنت صبغة هتلاقي Diffuse thickening & Enhancement of the
synovium i.e. sign of inflammation

* RA in the spine:-

- بيضرب أماكن معينة زي الـ Cervical Vertebrae
- أشهر مكان Atlanto-Axial articulation ← بيسبب انه يعمل subluxation ←
فالمسافة بتزيد بين الـ atlas والـ Odentoid ← فبيعمل erosion
في الـ odentoid process تفضل
أقل واحد ما بيعمل يعملوا ← C4-5 subluxation
- من الحاجات المشهورة جداً في الـ RA انه بيضرب الـ facet joints ←
في الأول هيعمل erosive changes وفي الآخر هيعمل فيها fusion
* Bamboo sign: Complete fusion of ant. & post. elements in ankylosing spondylitis

2 Juvenile Rheumatoid Arthritis "JRA":-

- ده RA في الأطفال الكبار الـ presentation بتاعه مختلف تماماً

* JRA manifestations:-

1- periosteal Reaction is frequent
2- Monoarticular disease 'more common'
3- premature appearance of Ossification centers.
4- Overgrowth of the epiphysis & early fusion

- الـ periosteal Reaction هيعمل الـ خطوط بيضا جوا العظم من برا
- الـ Hyperaemia الزيادة هتعمل premature appearance of the O.C.
وهتعمل كمان overgrowth of the epiphysis
- باقي الـ manifestations بتاعت الـ R.A العادي هتبقى قليلة وكلها non-specific
زي مثلاً juxta articular osteoporosis
- الـ Rh. Factor هتكون -ve "على عكس الـ R.A. بتاع الكبار" ولو لقيته
-ve هيكون الـ disease very aggressive
- الـ deformities هي الي بتحصل للكبار Ulnar deviation & Subluxation - etc
- الـ synovial thickening والـ erosion of bones الي بتحصل للـ
synovium وهتشوفه في الـ MRI

* JRA in the knee:
- High signal joint effusion
- Meniscal hypoplasia
- Widening of the intercondylar notch دي بتحصل برضو في حالات الـ
hemophilia ومميزه جداً لكن الفرق الأساسي كالعادة في الـ clinical picture

2014

3 Ankylosing Spondylitis:-

- chronic progressive arthritis - 90% of patients are males ☹
- All patients are +ve for HLA-B27 antigen
- Affects mainly the sacroiliac & spines

- زمان كنا بنعمل جاية المريض Oblique view of the SI joint يعني نرفع جنب الحيام ونصوره - لكن دلوقتي بنصوره عادي الاتنين مع بعض في نفس ال view وفي ناس بتصور الحيام prone وهو نايم على بطنه.
- موضوع كلام جديد في ال practice وهي ال MRI of SI joint وده لأن ال MRI بيقدر يعمل detection ل early ankylosing changes لأنه بيشوف ال B.M. oedema على جانبي ال "line" joint space

★ HLA-B27:-

Huma leukocytic Antigen "B27" في اكتر من 90% من الحالات
- موجود برضو في حالات ال Reiter's syndrome وممكن برضو الحالات ال psoriasis

- في ال SI joint هتلاقي narrowing of j. space ومش هتعرف تشخص ال ankylosing غير لما ال joint يقفل خالص

★ Bamboo Spine:-

كل ال paraspinal ligaments بتكون ossified وال spine بقى زي عود البامبو + ال SIJ بيقفل تماما.



- ال CT أحسن من ال MRI في ال SI j. علشان تشوف العظم طويل.

- الجماعة بتوع ال Rheumatology بيقولوا إن ال early changes of Ankylosing Spondylitis بتكون عبارة عن وجود B.M. oedema على جانبي ال joint line مكن د. ممدوح بيقول إن دي علامة مالرياش أي لازمة لتنزل non-specific

★ Dagger Sign: ظل dense في النص في ال spine مش قادر نتيجة ossification of supra & inter spinous ligaments

- الـ disc بيتضرب ويكون calcified لدرجة انه لو حصل Trauma في الـ spine
ممكن تكسر مع الـ vertebra نفسها

- من العلامات المميزة جداً انه بكل الـ facet joints يمين وشمال مضروبين

- الـ joints الكبيرة غالباً بتتضرب بكل أنواعها واحد هو الـ hip ← bilat. symm. O.A.
بيكون في narrowing of joint space أكثر من غير العلامات المصاحبة بتاعت الـ O.A. التقليدية ← يعني مفيش erosion & osteophytes وهتشوف في نفس الـ view
غالباً الـ SIJ معاه وهتشوف الـ narrow j. space واضح فيه.

- الـ MRI في حالات الـ A.S تقريباً مالوش قيمة لكشف الـ SIJ هتشوف الـ pathological changes على الرغم من أنها non-specific

[4] psoriatic Changes of joints :- "Psoriatic Arthritis"
- حوالي 7% من مرضى الـ psoriasis عندهم osteoarthritis
- غالباً بيضرب الـ DIP "قريب من الـ nails"
- بيتشخص أساساً clinically من الـ skin changes

* pencil in Cup deformity:
الـ middle phalynx بيكون البوز أو الـ distal end بتاعتها رفيعة
والـ distal phalynx بيكون الـ base بتاعتها عريضة!!!
"كأنها قلم رصاص مقلوب هو مقامه كباية"

NO : osteoporosis
joint space narrowing
Ulnar deviation

* Sausage finger : صباع معين دوناً عن باقي الصوابع بيكون تخين ويحصل معاه erosion في الـ DIP
Diffuse thickening of the finger

* psoriatic changes of the spine :-
دايماً بتطلع من غير الـ vertebra و Non-marginal Syndesmophytes
تعتبر الناحية الثانية وده التفرقة بينها وبين الـ osteophytes العادية.

* Psoriatic Sacroiliitis: Asymm. SIitis. AS وده أهم فرق بينها وبين الـ
في الأشعة + الـ clinical ← أهم حاجة.
والـ MRI هيوضح الـ Unilat. sacroiliitis عندك.

* Calcaneal Psoriatic OA:



بيأثر في الـ calcaneous مش تحت بيعمل calcaneal spur
أو شوكة عظمية زي ما الناس بتسميها.
← تميز هاي الـ calcaneal spur العادي بأنه مفيش erosion ولا مفيش معاها hazy cortical line ولا معاها
associated soft tissue oedema & swelling

- افتكر إن الـ R.A. كمان بيضرب الـ calcaneous مش بس عند الحتة بتاعت الـ Achilles
في الـ bursa ويعمل Bursitis مش bone erosion
- الـ psoriasis "ومعاها الـ Reiter's" كمان ممكن يضربوا الـ calcaneous مش بس
بيعملوا Bone erosion

5 Reiter's Syndrome:-
Triad: - Uretheritis
- Arthritis
- Conjuctivitis

- قريب قوي من الـ psoriasis في الـ skin lesions بتاعته.
- غالباً بيكون self limited يعني ويروح لوحده.
- ممكن يعمل femoral AVN أو humeral AVN وده إما بسبب الـ disease
نفسه أو بسبب علاجه بالـ steroid

- في الإيدين والرجلين الـ Reiter's فيه حاجات كتير شبه الـ R.A. زي:-
1 periarticular swelling 2 periarticular osteoporosis
3 Joint space narrowing & destruction

- الـ Reiter's مش لازم يضرب تحت Heels, Toes & Sacroiliac joint

- من المشهور قوي مع ال Reiter's $ انه يعمل Tendon Calcification
وبشوفوه في ال Shoulder في ال suprospinatus tendon "ال X Ray وال CT احسن"

- في ال spine بيطلع synderomephytes "عبارة عن osteophytes بيطلع من ناحية وتعدي للناحية التانية في ال vertebrae" "زي ال psoriasis و الفرق الأساسي هو ال clinical"

- في ال Sacroiliac j. بيضرب ناحية واحدة زي ما قلنا في ال psoriasis.

D.D. of Sacrailiitis

- Ankylosing spondylitis "Usually bilat."
- psoriatic arthritis
- Reiter's Syndrome } Unilat → clinical الفرق في ال
- Arthritis e' Inflammatory bowel disease
- Reactive arthritis (دي O.A. في ال joint لو فيه بعيد عن باقي ال diseases)

اهم حاجة

* اول ما تسمع كلمة Reiter's $ اول حاجة تجي على بالك هي ال Calcaneous
لأن ال Reiter's مشهور قوي بانه فيه Calcaneal spur والمميز فيه عن باقي
أسباب ال Calcaneal spur ان معاه Bone erosions, ↑ denisty & size of the spur, fluffy periosteal new bone formation
لأن ال R.A. مفيش معاه Calcaneal spur وال spur لو طالع لوحده مش هيكون معاه bone erosions وال periosteal reaction

- ال Reiter's $ "زي ال psoriasis" بتأكل ال Calcaneous مصورا عند ال site of attachement of Achilles tendon والفرق بينهم اسئلة ال clinical

II Connective Tissue Disorders "Aquired"

1 Systemic lupus Erythematosis "SLE":

- تشخيص الـ SLE يكون أساساً Clinical
من الأشياء أهم حاجة في الـ joints إن في Reducible Malalignement ومفيش erosions
وده لازم Soft tissue malalignement مش bony وعشان كده تفرقها بتتغير
لـ بعض المفاصل هتلاقي عندك مثلاً Swan Neck deformity تدوس على إيده وتلاقي في الفيلم
تلاقي إيده nor تقريباً "بالنسبة لـ deformity".

- من أشهر الحاجات اللي بتجي مع الـ SLE هي الـ Bone infarction ← طالبيجي
في الـ head سواء humerus or femur تعمل لنا ← AVN ولو في الـ shaft
نفس الحكاية تشوف bone infarction هتكون واضحة ومميزة قووي في الـ MRI ←
حاجة ملخبطة تشبه الحروف الصيني ← Chinese figures

AVN of z head "humerus or femur":
Collapse of z head, fragmentation, fissures, bone sclerosis, 2ry O.A
- الـ Changes دي بتحصل إما بسبب الـ disease نفسه أو بسبب الـ ttt ← steroids

2 Scleroderma:-

- في حاجة مشهورة فيها وهي إن الحلقة الأخيرة من الصباع بتروح خالص وتتآكل ←
Resorption of the terminal phalanges.
تاني أشهر حاجة بتحصل فيها ← Soft tissue calcification: يعني الـ Ca يأخذ
الـ tendon أو الـ joint Capsule.
"خالي بالك إن الـ Gout بيعمل Calcificat لكن مش غير "Bone Resorption"

- الـ scleroderma بتقفل الـ BVs يعني هتلاقي الـ digital arteries مش
واصل لها دم كفاية في جسمك ودي في الـ arches "لو عملت CT angiography"

N.B. Mixed Connective Tissue Disorders:-
ده عبارة عن أعراض بتاعت حاجتين مثلاً عندك أعراض Rheumatoid arthritis ومعاه كمان
أعراض scleroderma
علشان لو شفت فيها أشياء زي hand فيها Signs of R.A. وفي نفس الوقت معاها
Resorption of the distal phalanges (M) هي بتاعت الـ scleroderma متلخبطش

⊛ Arthritis with Inflammatory Bowel diseases:-

- ده عادة عنده IBD وعنده Arthritis
- غالباً بيكون عنده sacroiliitis
- التشخيص أساساً بيكون clinically

هاكل عادة وعلى 2014

Biochemical & Endocrinal Arthritis

⊛ Gout:

↑ Uric acid level in the blood "hyperuricaemia" either att ↑ production or ↓ excretion → Deposition of Uric a in joints → Gouty Arthritis.

- الـ Uric acid Crystals تترسب في الـ joints بتعمل soft tissue swelling وبعدها تتقرقش في العظم (erosions) وتنتهي بالـ (Ankylosis & Deformities) ←
- من النادر جداً إن العيان يكون عنده RA و Gout في نفس الوقت
- في الـ clinical هتلاقي واحد مباعه "غالباً صباع رجله الكبير لكن ممكن أي صباع تاني في الإيد أو في الرجل" ← أحمر ومورّم وفيه nodules حواليه inflamed ← (Taphi)
- في الأشعة هتلاقي حتة عظم متآكلة زي ما يكون فارقة فجأة ← over hanging edges or sharply marginated erosions e' sclerotic rim ← ومعاها كمان (Rat bites) ←
- معاه كمان soft tissue nodules حواليه الـ joints اسمها Taphi وممكن يحصل فيها Calcification بعد كده والـ Taphi دي موجودة في الـ D.D مع الحاجات التانية اللي فيها erosions زي الـ "Ra sclerodermo"



- مهم جداً إن الـ erosion تكون well defined
- من الحاجات المميزة للـ Gout إن الـ Taphi بتطلع عند الـ olecranon في الـ elbow
- في الركبة بيضرب الـ Capsule والـ menisci

⊛ لو لقيت صورة foot فيها erosion وكانت well defined أو لقيت Calcification أو soft tissue swelling ← أول حاجة تفكر فيها هي الـ Gout

- ال Gout غالباً مش بتحتاج لـ CT او MRI إلا لو ال X-Ray مفيوش حاجة واضحة او لو ال clinical مش واضح يعني عايز تتأكد ان Arthritis ومفيش حاجة specific انت شايفها في الأشعة ولا في ال clinical.

* Chondrocalcinosis:- Pseudo Gout
- Calcium deposition in Cartilage eg. menisci
* Conditions associated w/ Chondrocalcinosis:-
- Pseudo Gout - Hyperparathyroidism - Osteoarthritis
- Ochronosis - Gout - Hemochromatosis
- Wilson's disease - Acromegally - Hypophosphatasia.

- اللي بتشوفه في الأشعة ال Calcification في Cartilage طب ايه السبب ← الله أعلم لازم يجي (lab.) و تفاصيل clinical كتير ← طب ايه أهم سبب ليه ← ال Pseudo Gout.
لما طب سمعت عن حاجة اسمها CPPD ← ده ← اختصار ليه ده ← اختصار ال Calcium Dihyderate pyrophosphate deposition disease
لما أجي مكان ال CPPD بيجي فيه فيه ← ال Knee "وكتر ألف خير ليه".

- ال Calcification بتحصل في ال menisci وال Hyaline Cartilage وال tendons "مثلاً ال Gastrocnemius"

* Ochronosis:-
- كلمة Ochre معناها dark yellow
- دي dark pigment بيحصل لها deposition في أماكن كتير زي ال skin "سواد حواليه العين" و معاه كمان degenerative changes of the spine
شبه ال Spondylosis بالغالب لكن في سن صغير "حوالي 30 سنة"
تيجي على ال spine تحس انه بتاع عيان عنده 70 سنة وعنده disc calcification
"ال disc calcification بيحصل very late ← في حالات ال disc degeneration

* Hemophilia:-

- بتضرب العديد من ال joints من أهمها ال Knee "الركبة" "elbow & Ankle"
- في نوعين A & B ودي sex linked disease ودي اللي بتعمل معاه ال bony changes
males only
- في نوع تالت C ده في ال males & females ومفيهوش bony changes.

- ال bony changes اللي بتعمل بتكون نتيجة ال hemorrhage وده بيحصل في:
Intercondylar notch, subperiosteal area, intra-osseous and intra-articular & Epiphyseal hage.
نتيجة تجمع الدم داخل ال joint ← ال joint هيكون distended وده بيخلي ال synovium يبقى thickened وبالتالي يعمل bone erosions

- في حاجة مميزة وهي ال enlargement or Widening of the intercondylar notch
وده مش ال bone erosion اللي بتعمل في المكان ده "أهم واحدة"

- ال intraosseous hemorrhage بيعمل lesions (lytic & cystic) جوا العظم. Rare

- ال sub-periosteal hemorrhage بيعمل periosteal Reaction ← Rare

- ال epiphyseal hemorrhage بيخلي ال epiphysis يكبر او يحصل فيه slipping

* Hemophilic Pseudo Tumor:-

ده sub periosteal hemorrhage بيعمل mass كبيرة جدا تشبه ال malignant tumors وتعرفه ده hemophilia من ال clinical & histony
"علشان متتلخبطش عليك Osteosarcoma"
- أكثر مكانين هم ال Femur & iliac bone

* Hemophilic Arthropathy:-

ال .bt بيتحول مع الوقت داخل ال joint إلى Hemosiderrin في ال MRI
هتشوف لون أسود T_1 وأسود T_2 "خطوط أو بقع" داخل ال joint
"شبه ال PVNS" Pigmented Villo Nodular Synovitis والتعرف هو ال histony

N.B. Tibiofibular slant: Ankle valgus "bilat."
دي حاجة مهمة جدا تميز ال hemophilia والتعرف بال histony.

محاضرة تانى غرد / ممدوح

[51 min]

Erosive Osteoarthritis

- غالباً فى الـ ستات الـ post-menopausal
- الـ erosions بتحصل فى الـ hands وبتكون very painful وغالباً بتاخد الـ Thumb
- الـ O.A بتضرب غالباً الـ distal IPJ وده فرق ما بين الـ D.D بيظهر بيه الـ R.A
لأن الـ R.A غالباً دائماً بتضرب الـ distal joints
- لو الـ erosions in 2 distal IP تفكر فى psoriasis or Erosive osteoarthritis
لو proximal IP " " " تفكر فى Rheumatoid Arthritis
وده طبعاً لازم معاه clinical وكمان lab

Hypertrophic Arthritis

* Degenerative Arthritis: 1ry & 2ry
* Charcot's Arthropathy: Neuropathic

Degenerative O.A:-

* هنا الـ pathalogy هيبدأ من الـ articular cartilage نتيجة الـ wear & tear
اللى بيحصل مع السن والاستخدام الكتير
* بيحصل أكتر فى الـ weight baring joints ← طب الوزن متوزع إزاى فى الجسم ←
فى الـ Spine ← sup aspect of hip joint ← med. part of the Knee
وعلشان كده الاستثناء دول مفيش فيهم قوى (معظم قرايبنا عندهم OA فى الـ hip & 2 knee)

* X-Ray findings:-

- بين كل عظمة والتانية "يعنى فى الـ joint" فى Cartilage وده وظيفته انه يفصل
ويعزل بين العظم وبعضه فلما يحصل OA والـ Cartilage بتاكل الجسم بيـ react
بأنه بيحاول يعمل فاصل جديد من عنده ولأن الـ Cartilage لا يمكن تعويضه فالجسم بيكون
new bone فى المكان ده وده اسمه Sclerosis وعلى الأطراف بيكون عبارة عن
نقط عظم اسمها Osteophytes
- الـ synovium بيفصل بعض طريقة داخل الـ Cartilage والـ bone كمان كما يوصل
العظم نفسه ويعمل Cysts " أو الأدق pseudocysts لأنها not lined by
epithelium " وده عبارة عن حفر تحت الـ Cartilage داخل العظم نفسه
- الـ loose bodies عبارة عن حتة Cartilage انفصلت وحصل حوالين Calcification
- مع الوقت ده يحصل ← malalignement.

⊛ 2ry Degenerative Arthritis:-

- في أماكن classic degenerative O.A. زي hips & Knees وغالباً بتكون Bilat.
لأنه مثلاً الوزن الزيادة بتكون عامل load على الناحيتين.
- لكن لو شفت مثلاً Unilat. OA والناحية التانية سليمة تماماً أو OA في مكان غير معتاد زي الـ ankle مثلاً دوّر على السبب لأن غالباً هتكون 2ry.

* 2ry degenerative OA: Atypical location
Atypical Age " eg. 20yrs "
Atypical appearance

* Aetiology: Trauma, Infection, AVN, CPPD, RA, Hemophilia, Acromegally

⊛ Charcot Arthropathy:-

- اه دا برضو Neuropathic Arthropathy لأن الإحساس معندوش joint pain sensation
فبيحصل له دايماً repetitive minor trauma ← multiple microfractures
- أحد أسباب لما هو الـ diabetic neuropathy (loss of proprioception in 2 joints)
Causes: D.M. "feet", Syrinx "shoulde joint", Syphilis "hip joint"
Diabetes → 5 Ds

* X-Ray Findings:
بيحصل Disorganization في الـ joint ده "يعني بيتلخبط من كتر الـ trauma فيه"
وده بيعمل Bone Destruction بيطلع لنا Bone Debris وكمان لو مر الـ Deformity بيزوّد الـ Bone Density في الأماكن دي وفي الآخر كل دول بيعملوا
"خالي بالك ابن جرت مش الـ bone بتكون sclerotic وجزء منه osteolytic"
* مهم جداً إنك في حالات الـ D.M. إنك تقول في osteomyelitis ولا لا " لو عرفت تقول إن الـ foot بالـ X-Ray "

(b) Arthritis
(1:18:25)

Infections of the Musculoskeletal System

* Bone Infection: Osteomyelitis.
* Joint Infection: Septic Arthritis.
* Soft tissue Infection: Cellulitis & Soft tissue Abscess.
* Mixed: 2 or more of the above.

Route of Infection:

1- Hematogenous i.e. septic focus
2- Contigeous infection — يعني Inf. في الـ bone تنزل الـ joint والعكس
3- Direct Implantation: Trauma or Surgery.

Most Common Organisms:

* Non-specific: Staph & strept
* Specific: TB, Brucellosis, fungus — لهم منظر مختلف في الأشعة

pathogenesis:

- الـ Organism بيمشي في الـ bl. ← يوصل الـ Cortex أولاً بعدها ينزل الـ medulla
← يعمل Spread داخل الـ medulla ويطلع لبره تحت الـ periosteum
- الـ Latent period من لحظة ما الـ org. ينزل لـ ما نشوف Changes في الأشعة 1-2 weeks

Acute Osteomyelitis: A.O.M.

- من الحاجات المهمة انه في أول أسبوعين قبل ما الـ bony changes تحصل انه بيكون في "Abnormal Soft tissue Swelling" هتلاقي حاجة رمادي بين الـ bones وبيعمل كمان effacement أو بيقفل الـ intermuscular fat planes
- بعد 2 weeks بتظهر الـ A.O.M. نفسه وبيبدأ يعمل lysis الـ bone أو destruction
وده بيظهر كـ areas of bone resorption "يعني حتة رمادي مش بيضاوي العظم"
ولما بيطلع الـ periosteum بيعمل Thickening & Elevation ← هتشوف خط
Bone resorption ← ابيض تحت بدأ العظم نفسه
- الـ bone hypreamia بتعمل Resorption ← periosteal elevation
لأنه طالبين الـ Bl. flow للمكان اللي فيه الـ inflam. الـ bl. الكثيرة
بيعمل wash of Calcium من الكام ... ← focal ↓ in the bone density

- في حاجة اسمها Cortical Tunneling وده الخط اللي الـ infectn بتمشي فيه و بيكون serpiginous pattern - بيعمل خطوط في الـ Cortex ودي pathognomonic
- الـ Rapid progressive course دلوقتي جرت في التفرقة بين الـ Infectn والـ mal.
- الـ Cortex تقريبا بيكون hazy ومتقطعة تمشي عليها بالقلم الرصاص

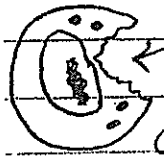

- في الـ CT في الـ axial cut هتشوف الـ serpiginous tunneling
وهتشوف نقط بيضا تمثل axial cuts في التعاريج اللي تحت الـ Cortex
ولو حقنت صبغة هتلاقي intramedullary enhancement وده معناه إن هنا active inflammatory process

- الـ MRI والـ Bone Scintigraphy بيشوفوا الـ infectn بدري قوي قبل الـ X-Ray
مع إن معظم العيانين بيعملوا X-Ray فقط
- في الـ MRI هتلاقي عندنا Fluid Signal "لون T_1 وأبيض T_2" حوالين الـ medulla سواء علشان الـ oedema أو الـ hyperemia
- ممكن تشوف الـ Cortical interruption بأنه هيكون ومادي بنزل هو كلوه
- دلوقتي في الـ MRI تبص على الـ (extension of infectn into soft tissue)

- أشهر مكان للـ hematogenous spread of O.M. هو الـ metaphysis

Chronic Osteomyelitis: C.O.M.

- لو عيال الـ A.O.M. لم يتم علاجه أو العلاج غلط هيقلب C.O.M.
- بيحصل cycle من الـ active infection بيعمل Bone Resorptn "osteolysis" و healing بيعمل لنا new bone formation أو "sclerosis"

- Involucrum: Periosteal new bone formation "in a solid or cloaking pattern" كلمة Cloak معناها الجاكت الجلد الثقيل فمعناها هنا إن الـ Bone بيغطي متغطي بـ Cover كتير من الـ bone
- Sequestrum: Detached necrotic bone "after 30 days"
لأنه ميت ومعزول عن الـ blood
- Cloaca: Defect in Cortex through which dead bone gets out
فتحة في العظم نفسه بتطلع الـ necrotic bone برة وممكن تقلب بـ sinus في الجلد نفسه مش برة " العيانين بيقولوا عليها سنوسة العظم"

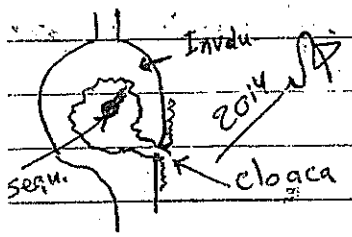

- ممكن نعمل Sinography يعني نحقن صبغة جوا ال sinus اللي في الجلد وتصور.

- ال MRI بيكون فيه Fluid signal في مكان ال active Infectn. ده غير عن oedema and hyperemia يعني اسود في T_1 وأبيض في T_2 وال sequestrum بيكون طبعاً اسود في كل ال sequences لأنه dead bone وال periosteal thickening برضو هيكون اسود

- ال STIR دي جاية لو هتحقن صبغة علشان تشوف كل ال details في ال (Surrounding soft tissues)

- ال A.O.M. سهل جداً انك تعرفي تشوفه بكبر ال classic C.O.M. بالشكل الكامل لو هتعرفي تشخصه خاصة بال MRI

Special forms of Osteomyelitis

- Sclerosing Osteomyelitis of Garre:- مش هتعرفي بالأشعة. بتحصل أكتر في الأطفال وخاصة في ال Skull & mandible
- مميزه جداً بال sclerosis الجامد جداً ومفيش أي علامة من اللي قلناها في ال inf.

- Subacute Osteomyelitis "Brodie's Abscess":- ده abscess عادي بيحصل في ال metaphysis وأكتر في الأطفال ← بيعمل ال Osteolysis أكتر من ال sclerosis وده المميز ليه عن ال O.M. العادي بكبر ال sclerosis هنا في ال edges بس وجوا ال Tunnelling ← sclerosis
- وده عامله جدد أو شبه مستحيل تعرفي بالأشعة مع غير ال clinical

- T.B. Osteomyelitis:-
- Hematogenous spread from a T.B. focus → Metaphysis.
- بيكون pure Osteolytic growth و بيكون عنيف جداً ← بيعمل periosteal new bone formation ولا sclerosis جوا ال plate ومفيش
- بيعمل Cold abscess
- كالعادة مش غير clinical مش هتعرف تشخصي

N.B.- Spina Ventosa: T.B. dactylitis in a child → expanding ↑ bone density of bone ولونه أبيض في ال sclerosis. جداع منفوخ وكبير من ال Phalynges في طفل صغير "ال أنامل القصيرة اللي بيعملها"

D.D.: acute O.M., Trauma.

Inflammatory Joint Disease "Septic Arthritis"

* May be ~~of~~ hematogenous spread "more in children" or spread from an adjacent Osteomyelitis.
* Types: - Non-Specific pyogenic Arthritis "staph."
  - specific arthritis "T.B".

2014

pathogenesis:-

ال organism أول حاجة بيدخل ال Synovium يعمل Synovitis وبالتالي Synovial Effusion
وده بيعمل لنا joint swelling ← تحت ال Synovium مباشرة عند ال articular Cartilage
← بعدين ال infect. توصل ال Cartilage تبدأ تأكل وتعمل Narrowing of joint space
← بعدين ال infect. تستمر هتتشر ال Cartilage وتوصل ال articular Cortex تأكل وتعمل erosions.
لو العيال اتعالج متأخر ← الى اتكسر منتهي بيتعالج ← الجسم بيحاول يعالج ال ← fibrosis
وال new bone formation وده بينتج عنه Ankylosis او "Joint Stiffness"
و obliteration of joint space وفي الآخر Deformity

Radiographic features of septic Arthritis:-

* Early: soft tissue swelling around the joint & effusion inside joint
هتكون ال swelling في ال soft tissue بالأساس
هتعمل localized Osteoporosis زي ما قلنا قبل كده نتيجة ال Hyperemia وال
density ط دي بتحصل في العضمتين على الأقل "زي لو Knee ← هتكون ال femur & tibia"
ال Cartilage تأكل ← joint space narrow وال Cortex تأكل ← يعمل Bone erosions
في ال articular Cortex
في الآخر لو الإصابة ال Ankylosis وممكن ال Deformity "If Not well treated"

في ال X-Ray هتشوف ال bone erosions ومعاها شوية Sclerosis اللي هو بداية ال healing وده اسمه ← Reactive sclerosis
خد بالك بين ال Osteomyelitis وال arthritis ال arthritis بتأثر Both sides of Bone

N.B. Soft tissue Infection: في ال US هتلاقي hypoechoic area وفيها vascularity كتير
في ال CT هتلاقي hypodense area ولو حقنت صبغة هتلاقي marginal enhancement
في ال MRI هتلاقي diffuse fluid signal اسود T_1 وابيض T_2 ضارب ال soft tissue
كده "اتشن" ال Skin ال periosteum بعيد وهتلاقي loss of fat planes between mm.
اللي هي الخطوط البيضا في ال T_1 اللي بين ال muscles

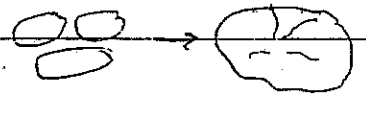

بسم الله الرحمن الرحيم

Bone Tumors

* Imaging Modalities:-
- plain X-Ray ✓
- Conventional tomography
- Ultrasonography
- CT
- MRI
- Radionuclide bone imaging
- Angiography "CT & MRI"

- الـ plain X-Ray كانت ولا تزال أهم modality حتى الآن
تكمن في الإمكان لو كانت قدامك حالة CT بص على الـ scanegram لأنك هتطلع
منه معلومات كويسة "لأنه زي الـ X-Ray بس أضعف"
ولو كانت الحالة MRI ← لو قدرت تشوف الـ X-Ray بتاعها يبقى عام قوي
- حوالي 80% من حالات الـ bone tumers بتتشخص من الـ X-Ray فقط
- لو هتعمل X-Ray بنعمل على المنطقة اللي فيها الـ lesion فيلم A-P and lat. views
وبنصور معاها PA & lat. views: Chest X Ray

* علشان تشخص الـ Bone tumors في 6 نقط لازم تعرفها:

1 Site:-
- الـ lesion دي طالعة من الـ epiphysis ولا من الـ diaphysis ولا من الـ metaphysis
- مثلاً أشهر حاجة بتطلع من الـ epiphysis هي الـ Chondroblastoma
" " " " الـ metaphysis هي الـ Osteosarcoma
" " " " الـ diaphysis هي الـ Ewing's Sarcoma

2 Nature:-
- طبيعة الـ tumor ده هل هو expanding ولا لا
- كل الـ expanding lesions بيطلعوا Benign إلا حاجة واحدة بس blasmacytoma
- وإذا كان destructive فده malignant ما عدا بعض الإستثناءات

3] Margin:-

well defined "sclerotic" or ill-defined

- طبعاً الـ well defined غالباً بتكون Bg والـ ill defined غالباً بتكون malignant

4] Matrix:-

Cystic "Unilocular, Multilocular" or matrix Calcification

- الـ cystic غالباً بتكون Bg

- ولذا كان فيه Ca يبقى ده غالباً Chondrogenic يعني طالع من الـ Cartilage enchondroma

"فالي بالك إن الـ Ca مش هيبان في الـ MRI طبعاً"

5] peri-Osteal Reaction:-

- الـ X-Ray أحسن حاجة تشوف الـ periosteal reaction

- الـ reaction ده عبارة عن خط أو خطوط أو نقط من الـ Calcium جوا الـ periosteum في المكان اللي الـ lesion طالعة منه

- لو الـ reaction عامل زي ما تكون شمعة والشمع السايح نازل على الجانبين

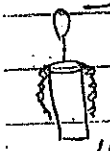

Candle wax periosteal reactn

دي غالباً inflammatory زي الـ osteomyelitis

- لكن لو الـ reaction واخد شكل خطوط سواء بالطول أو بالعرض فده غالباً malignant زي مثلاً الـ sun Rays appearance ده بتاع الـ osteosarcoma والـ onion peel appearence ده بتاع الـ Ewing's sarcoma بتكون lamillated أو عبارة عن فوق بعض

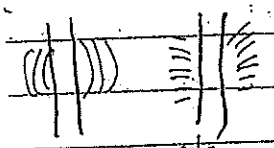

Ewing osteo-sarcoma

- الـ inflammatory اسمه ragged periosteal reactn أو اسمه برضو Candle wax reactn

- معظم الـ malignancy بيعمل periosteal Reaction ومعظم أو كل الـ Bg مش بيعمل periosteal reaction

N.B.

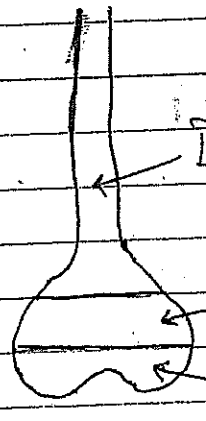

* علشان نعرف الـ lesion دي طالعة منين ← بص على الـ main Bulk طالعة منين والأقل فيين يعني لو مثلاً الـ main bulk is epiphyseal extending into the metaphysis يبقى دي epiphyseal lesion

⊛ Conventional Tomography:-

زي الـ X-Ray بتكون في كذا plane والـ CT هل محلها دلوقتي

⊛ U/S:-

- كل شغل الـ U/S بيكون برا العظم نفسه ← extra-Osseous soft tissue Component
- أي lesion ليها extra Osseous soft tissue Component بيكون غالباً malignant
- فايدة الـ U/S : - تعرف تفرق الـ cystic من الـ Solid
- تشوف الـ Blood vessels علشان وانت داخل بابرة تاخد الـ Biopsy متفرش واحد من الـ major vessels
- تشوف الأجزاء الـ Solid من الـ necrotic في الـ tumer mass علشان لو هتاخد Biopsy تاخدها من مكان Solid

⊛ CT:-

- بيشوف extraosseous سواء في extension ولا لأ
- بيشوف الـ Calcium اللي مش من الـ X-Ray لأنه مثلاً الـ Chondrablastoma دي Bg lesion وفيها Ca كتير والـ Chondrosarcoma دي mal. lesion فرضاً فيها Ca كتير
- الـ 2D Recon مهم نسبياً لكن الـ 3D مجرد Show الـ Clinician لكن الـ 3D مالوش أي قيمة تشخيصية
- لو في tumor للـ ... لازم تعمل Coronal & Sagittal Recon علشان تعرف تشوف الـ extension بتاعه كويس وهل الـ articular surface ولا لأ والحرف الفوق ولا التحت وهكذا
- في أماكن الـ X-Ray مش بيعرف يشوفها زي الـ spine, sacrum, etc لكن الـ CT جميع قوي فيها "فلو عملت Bone Scan ولقيت lesion اعمل CT على طول"
- الـ CT جميع في إنه بيشوف الـ margin هل هي sclerotic ولا لأ, لأ زي لو sclerotic يبقى دي Bg

(N.B. في الـ CT لو شفت lesion ليها extra osseous soft tissue part وفيه calcium "تأكدت بالـ CT إن ده calcification وليس periosteal reaction" يبقى انت بتتعامل مع Chondrosarcoma

2014

⊛ RadioNuclide Bone Scan:-

- Sensitive but not specific
- Screening of the skeleton

- عيانه عنده ألم في ضهره ← عمل X-Ray طلع nor. ← الأصل انه يعمل الأول Bone Scan ← هينور الـ ⊛ ويقول الـ ⊛ الحمد لله فيه مشكله "لأنه sensitive" لكنه مش هيقول الـ ⊛ ايه هي المشكله ← "not specific"
↳ غالباً بيعمل تبع في الـ X-Ray تركز في نقطه معينه او تعمل له CT على المكان ده.

* زمان كانوا بيقولوا لو مش عارف تفرق بين الـ metastasis والـ myelama متعملش Bone Scan لأنه كل واحد من الاتنين ساعات بياخد tracer وساعات لأ ← فمن قصيره اعمل Biopsy وريح نفسك وريح العيانه معاك ⊛.

⊛ MRI:-

- الـ Role بتاعه limited إلى حد ما مقارنة بالـ Role بتاعه في الـ joint lesions
- في الـ MRI مهم جداً انك تعمل الناحيه التانيه "الرجل التانيه مثلاً" علشان تقارن بين الاتنين Scan of Both limbs for Comparison.
- ولازم تصور المنطقه كلها مش مكان الـ tumor فقط لأنه ساعات بيكون الـ tumor عامل Skip lesion يعني واحد حته وسايب حته وواحد حته تانيه
خلازم مثلاً في الـ Knee تطلع لفوق بالـ Cuts في الـ Femur وتنزل لتحت في الـ Tibia وهكذا



- الـ MRI جميع جداً في الـ Bone Marrow Infiltrative lesion وده الـ CT مش هيعرف يشوفه
- الـ Intramedullary extent is better assessed by MRI
- الـ Soft tissue invasion الـ MRI أجمع إلى جداً من الـ CT
- الـ Spinal lesions الـ MRI طبعاً هو الملك هنا علشان الـ Bone marrow والـ Cord invasion والـ intraspinous extension
- الـ Neurovascular bundle مهم جداً تعرف هل في involvement لـ من الـ Tumor والـ لأ لأنها هتفرق في الـ TTT
↳ الـ MRI هيشوف الـ vascular invasion من غير صبغه
- معظم الـ Bone Tumors مش بتعمل ← vascular invasion

*Whole Body MRI :-

بتاخد صورة سريعة للجسم واحدة (AP) "يعني Coronal" وواحدة تانية (Lat.) "يعني Sagittal"

- دي غرضها الـ Screening كبديل عن الـ Bone Scan لأنها بتصور الـ أجزاء كتيرة من الجسم "الـ brain & lung مثلاً" فلو في lesion هتعرف تشوفها وبعد كده تحدد تعمل للجسم ده MRI مثلاً على الـ brain او CT chest وهكذا.

- ممكن كمان تعمل MR Angiography على الجسم كله من غير صبغة.

* Pulse Sequences in Cases of Bone Tumors :-

- لازم تعمل كل الـ sequences دي : T_1, T_2, PD & STIR + GE

ولو هتعمل واحد بس منهم هو الـ STIR "لا يمكن الإستغناء عنه".

لأن عشان تعرف تعمل Bone marrow evaluation

- الـ MRI + Contrast دي مدوح مش بيجبلها قوي خاصة أنها غالية جداً وبدون فايدة تذكر في "معظم" الحالات

لكن في حالات معينة الصبغة بتكون ضرورية ومفيدة جداً

Bone Tumors from The Imaging Point of View

1] Lesions with characterstic imaging features :-
- دي حالات هتكون غالباً spot diagnosis اول ما تشوفها هتعرفها من غير لا فحص ولا حاجة

2] Lesions with Suggestive imaging features :-
- دي حالات مش هتعرف التشخيص بتاعها وهتحتاج تعمل MRI , CT علشان تشخص

3] lesionions with Non-Specific Imaging features :-
- مش هتعرفها غير بالـ Biopsy
- بالأشعة كبير تقول دي "غالباً" هتكون Bg or Mal

I] Lesions with characterstic Imaging features :-

1- Osteoma
2- Osteoid Osteoma
3- Osteoblastoma
4- Enchandroma
5- Chondroblastoma
6- Osteochondroma
7- Non-Ossifying fibroma / FCBD
8- Giant Cell tumor
9- Bone Island



1 Ivory Osteoma:-

- دى كورة مصمتة من العظم بتطلع من الـ Flat bones زى الـ Ilio Skull
- غالباً صغيرة مش بتزيد عن 2.5 cm.
- لو عندنا كذا واحد Calonic polyposis + multiple ivory osteoma وده بيسمى Gardener's Syndrome
- مشهور جداً فى الـ Fronto-Ethmoidal area و هو الـ naral sinuses كمان.

2 Osteoid Osteoma:- O.O.

- ده tumor مشهور قوى حوالى 10% من الـ Bg bone tumors.
- موجود فى السن الصغير والـ M:F = 3:1 ☹ - بتطلع غالباً فى الـ Femur
- دى عبارة عن Radiolucent lesion لازم Osteoid يعنى Non-Calcified tissue لكن جواه فتره جزء منه قد بدأ Calcify
"فى ناس فى الكتب بتسميه Nidus والاسم ده بيتقال على الـ tumor نفسه ككل وليس على نقط الـ Calcification اللى جواه."

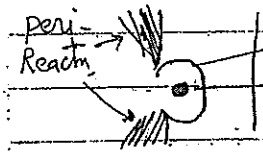

- مشهور قوى انه بيكون حواليه extensive periosteal reaction
- الخلاصه: هتشوف osteolytic lesion جواه نقطه Calcium "فى النص بالظبط" وحواليه extensive periosteal Reactn

- العيانه Clinically بيشتكى من ألم خاصة بالليل وبيخف نسبياً بالأسبرين
- N.B. الـ Cortix deesn't expand لكن بيكون حواليها extensive periosteal Reactn

3 Osteoblastoma:- O.B.

- هى هى الـ Osteoid Osteoma لكن على كبير. لأن الـ O.O. غالباً مش بتزيد عن 1-1.5 cm لكن الـ O.B. بتزيد عن 1.5 cm غالباً
- مشهورة جداً فى الـ spine "لو لقيت فى الـ spine قلنا هناك" ولو جه فى الـ spine هتعرفها لكن لو جه فى long bone مش هتعرفها لأن ما لها شى جاية مميزة
- الـ Osteoblastoma فى الـ spine هتعرفها لأن ليها علامات مميزة:-
1) موجودة فى الـ neural element "فى الـ vertebra مش برا"
2) لازم expanding lesion
3) حواليها موجود periosteal reaction "bone sclerosis"
4) جواها Calcification لكنه متطور "متوزع" جوا الـ mass نفسها

Q.B. → Scoliosis

- العيال بيكون صغير في السن (10-20) سنة وعنده ألم في ضهره
- العيال غالباً عنده Scoliosis والـ Concavity بتكون ناحية الـ lesion نفسه
- هتشوفها حلوة جداً بالـ CT وبالـ Bone Scan بتاخد tracer جامد وتنور

	Osteoid Osteoma	Osteoblastoma
Size	smaller (< 1.5 cm)	larger (> 1.5 cm)
Expansion	No bone expansion	Expanding lesion (bcoz its large)
Soft tissue	No	Small part of expansion
Calcification	one focus	multifocal
Site "مكانه"	(long bones "Femur غالباً")	(Spine غالباً)

- الـ O.O. ممكن تتشال فراغياً وممكن يتعمل لها Cauting أما بالـ thermal أما nyo
- الـ O.B. بتتشال بالجراحة
- الـ MRI مش هيعرف يشخصهم والـ CT أحسن واحد فيهم
- الـ O.B. بيكون حواليها sclerosis وهيبص جداً ← هتلاقي الـ spine حواليه الـ lesion متوره من شدة البياض
- في حالات مش بتعرف تفرق بين الـ osteoblastoma والـ chondrosarcoma والـ Ewing's Sarcoma "مثال: mass في الـ Sacrum بتاع طفل صغير" بيقى اكل الوحيد هو الـ Biopsy "ممكن تبص على الـ edge بتاعته لكن لازم Biopsy"

4) Enchondroma:-

- دي lesion مشهورة قوي 12% من الـ Bg bone Tumors
- ده expanding lesion "يعني انها Bg" ولأنها اسمها Chondro بيقى فيها Calcium
- مشهور قوي انها بتطلع من الـ Short bones في الإيدين والرجلين
- الـ Internal Calcification بتتشاف بالـ X-Ray لكن الـ CT أحسن بكتير
- لو الـ enchondroma جت في واحد من الـ long bones "غالباً around knee" بتعمل expansion لكن ليها Classic appearance في الـ X-Ray هتشوف كالوعد او بقعة بيضا في الـ Femur أو الـ Tibia
- وفي الـ MRI هتلاقي mass اسود T_1 وابيض T_2 وحواليها خط ابيض T_1 واسود T_2 لأنه ده الـ sclerotic margin اللي حواليها
- في حالات كتير جايه تعمل MRI knee وتلاقي فيها accidentaly ← enchondroma
- لازم طبعاً تقولها في التقرير لكن متقولش لازم Biopsy ولازم تركز في باقي الـ knee علشان تعمل سبب الوجع اللي في رجل المريض لأن الـ enchondroma في الـ knee مش بتعمل Pain

- الـ enchondroma ممكن تكون multiple ولو كانت كده هتكون اسمها multiple Hemangioma ولو كانت multiple ومعاها كمان Ollier's disease هتكون اسمها Maffucci Syndrome
- الـ hemangioma هتحطها أنها فيها dots of Calcium او multiple foci of Ca في الـ soft tissue of the hand
- الـ Solitary Enchondroma ممكن تقلب Mal. Sarcoma في 1% فقط من الحالات لكن لو كانت multiple سواء Ollier's أو Maffucci فالـ نسبة هتزيد لحد 30% انها تقلب mal.

5 Chondroblastoma:- (C.B.)

- مميز جدا بأنه موجود في الـ (Epiphysis) وانه (osteolytic lesion)
- وموجود في الـ epiphysis قبل ما يقفل "قبل 20 سنة تقريبا"
- زي ما قلنا فيه مقطع Chondro بيبقى فيه Ca كتير وبالتالي الـ CT أفضل من الـ MRI
- في sclerotic margin و internal Calcification

6 Osteochondroma:- O.C.

2014

- ده بروز من العظم إلا انه مجوف من جوا "جواه medullary cavity" وده الفرق الرئيسي بينه وبين الـ Osteoma ومنتشر اكتر من 50% من الـ Bg tumors
- في كلمة اسمها Exostosis ودي تطلق على اي بروز خارج العظم سواء Osteoma أو الـ Osteochondroma ← اسمها برضو Cartilage Capped Exostosis
- الـ O.C بتطلع من الـ metaphysis وبتتوجه عكس اتجاه الـ joint
- من اسمها Chondroma بيبقى فيها Ca
- مهم جدا انك تعرف ان الـ Cavity اللي جوا الـ O.C متصل بالـ medullary cavity بتاع العظم نفسه
- معظم الـ lesions دي بتطلع around the knee ممكن تكون في أي مكان
- في نوعين من الـ Osteochondroma: Sessile & Pedunculated ←
- مش هتشوف الـ medullary continuation بين الـ bone والـ O.C بالـ X-Ray للـ CT أو الأحسن MRI
- الـ MRI هو اهم حاجة بتشوف الـ Cartilage Cap وبتقيس الـ thickness بتاعها لأن الـ Thickness ده مهم علشان نعرف احتمالات ان الـ O.C تقلب mal. ولا لأ



- أولاً Thickness بتاع الـ Cartilageneous Cap كلما أكبر من 1cm وفي كتيه Bone Erosion يبقى في احتمال كبير إنه تحلب mal " خاصة لو كان معاه كمان Soft tissue invasion " ← الـ MRI أجمع بكتير من الـ CT والـ X-Ray

- الـ Solitary Osteochondroma احتمال إنها تتحلب mal ← 1% فقط لكن لو كانت Multiple Osteochondroma " أو ما (Diaphyseal Achlasia) فالاحتمالات بتزيد لـ 30% إنها تتحلب Chondrosarcoma
(راجع الاسم ده)

- ممكن من الـ X-Ray تعرف إن الـ O.C ممكن تكون تحلبت Chondrosarcoma فالـ Cartix بتاعت الـ exostosis نفسه تكون فيها erosion وتكسير

- الـ O.C بالأساس إنه painless إلا لو بتكون معاه أي حاجة معناها إن في soft tissue invasion ودي أهم علامات الـ malignant transformation

* Multiple Hereditary Exostosis: Diaphyseal Achlasia
دي "Autosomal Dominant" AD ← disease ← العيلة عندها عدد كبير جداً من الـ Exostosis والـ incidence of mal transformation حوالي 30%

7 Non Ossifying Fibroma / Fibrous Cortical Bone Defect :-
- الاتنين تقريباً حاجة واحدة لدرجة مش هتعرف تفرقهم بالأشعة
- الـ FCBD دي عبارة عن إيه جزء من العظم مش عظم لأنه دي بقت Fibrous tissue وبالتالي متكون Radiolucent ولذلك الـ Bone فالـ edge بتاعته sclerotic
الـ FCBD دي Non Variant في معظم الحالات بيـ resolve spontaneously والمكان ده يتملى bone ← لكن في بعض الحالات مش بيـ resolve ويتحول لـ Non-Ossifying Fibroma ← دي الـ Bone هي كمان
- مستحيل تعرف تفرقهم بالأشعة "في التقرير هتكتب الاتنين وبيزهق /) ازي العنوان ده ← أكيد في الإمتحان أو غالباً عليك في كلام نظري إنه لو سن العيلة أقل من 8 سنين يبقى FCBD ولو أكبر من 8 سنين ده غالباً ← Non Ossifying Fibroma
- أشهر Complication لـ Non-Ossifying Fibroma هو الـ # اللي نادراً ما يكون pathological لأن الـ FCBD أصلاً accidental finding painless ومش محتاجة لـ Biopsy والـ ### لكن الجراحين بيملوها بـ Bone Cement ويحطوا مكانها Curettage

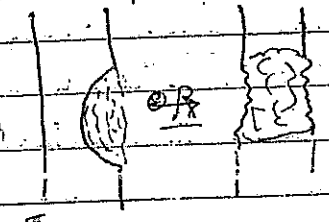

Khaled Tarek Ali 2014

- او عملتلها MRI هتدخل في متاهه جامدة جداً ← ليه؟؟
الـ FCBD مراسم غير Fibers والـ Fibrous Tissue الطبيعي انه اسود T_1 واسود T_2 لكنه هنا بيطلع "غالباً" زي المياه "اسود T_1 وابيض T_2" Fluid signal
وده لأنه غالباً immature fibrous tissue
← ولو مش عايل X-Ray او CT وعايل MRI فقط هتدخل تاخد منه Biopsy

8 Giant Cell Tumor :- Osteoclastoma (G.C.T)

* ده بيطلع في سن فوق الـ 20 سنة بالـ osteoclasts active تبدأ تكون
* في ميزتين هيخلوك تعرفه spot diagnosis
أ- انه expanding
ج- انه بيوصل لحد حافة الـ articular surface

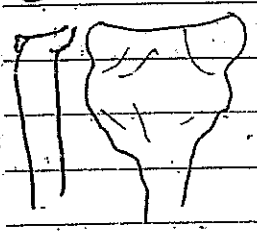

* ده معروف انه: local malignant tumor
وعلشان كده مالوش sclerotic margin
- الـ malignant transformation في الـ Solitary Osteoclastoma حوالي 20%

Notes

II Lesions with Suggestive Imaging Features:-

1- Osteosarcoma
2- Ewing's Sarcoma
3- Chondrosarcoma
4- Aneurysmal Bone Cyst
5- Simple Bone Cyst
6- Metastatic Deposits
7- Multiple Myeloma

III Malignant Imaging Criteria:-

- افتكر ان ال Bg Criteria كانت
1- Expanding 2- periosteal reaction is absent
3- No soft tissue invasion

- ال Mal. Criteria عكس ال Bg Criteria

1- Destructive "not expanding" lesion
2- periosteal Reaction
3- Extraosseous Soft tissue involvement أقوى واحده لو واحده
+ joint or neurovascular invasion.

* انت هتبص على الفيلم هتعرف ان دى malignent lesion ← انهى واحده فيهم ← شوف سن العيان ← تعرفه من الأشعه إزاى ← بال Physeal closure وهتعرف منه هل العيان غوده ولا تحت سن ال 20 سنه
- يعنى بص على ال Epiphysis وحدد سن المريض
- ده مهم فى الحالات اللى مش هتعرف تحدد نوع ال tumor بنسبة 100% بس على الأقل تقول mal. Bone tumor وتحدد اكتر suggestive of eg.: Ewing sarcoma
- وهتطلبى انت Biopsy ← لأن الوكاتره اللى ← غالبا فى ال Bone tumors عندهم بروتوكول شغالين عليه لو هى كذا ← اعمل Biopsy او ادخل جراحه على طول او اعمل الأول imaging follow up وهكذا ← فانت تقول اللى انت شايفه مش غير ما تقرى فى الكتاب

1 Osteosarcoma:-

- 3 معلومات تعرفها عن ال Osteosarcoma: Metaphyseal lesion - pediatric age group - Eccentric → Circumferential
الفرق بينه وبين ال Ewing's sarcoma اللي بتكون محاطة العضم من كل ناحية

- ال periosteal Reaction هنا مميز جداً sun Ray appearance

- في حاجة تانية في ال P. reaction اسمها Codman's Triangle

Elevated periosteum at the edge of the Tumor

- طبعاً ال mal. Criteria مهم جداً انك تقولها يعني هل في Soft tissue invasion ولا لأ وال tumor وصل ال epiphysis ولا لأ ودخل ال joint ولا لأ
- ال Bone Scan هالوقت لازم فعليه

- ال MRI مهم جداً انه يجيب لك ال Tumor intramedullary extension
N.B. لو قعدت صبغة ال Tumor هيا فيها ومش هيكون واضح لأ ال tumor هيظهر ابيض T_1 وال medullary fat هو كمان ابيض T_1 فالأحسن صبغة
- ال MRI هتشوف بيه هل ال tumor وصل ال epiphysis ولا لأ
- في ال MRI علشان تشوف ال Extra-Osseous soft tissue invasion كويس لازم تقعد صبغة علشان تفرق ال tumor "الأبيض بعد الصبغة" عن ال tissues اللي حواليه لكن الأحسن بكتير انك تعمل fat suppression علشان ال fat بيكون ابيض T_1 وال tumor بعد الصبغة هو كمان ابيض T_1 فلو عملت STIR ال Tumor هينور لوحده وتعرف تحدد ال extension بتاعه بالظبط

- مهم جداً انك تعمل المرحلة الثانية علشان تقارن بينهم For Comparison علشان ال Residual Red marrow هيطلع لك رمادي زي ال tumor بالظبط

- غالباً بالك 50% من حالات ال Osteosarcoma بتكون Around Knee

2 Ewing's Sarcoma:-

(10-30 yrs)

- ال classic بتكون في الـ Diaphyseal
- ال Ewing مشهور جداً بحاجتين

1. Bone sclerosis
2. Onion peel or lamellated periosteal Reaction

لكن ممكن جداً تقول على ال lesion ده Ewing يطلع osteosarcoma والعكس ←
انت تقول دي mal. B. lesion وغالباً كذا مش غير ما تقول اعمل Biopsy أولاً.

- من الحاجات اللي موجودة نتيجة ال sclerosis ده انك مش هتعرف تميز بين ال Cortex وال medulla كويس loss of Corticomedullary differentiation



هنا مفيش خط أو فرق واضح بين الاتنين ←

- في ال Ewing هتلاقي رجل العيال سخنة قوي "زي حالات ال Osteomyelitis
وده لأنه Highly vascular ده غير انزل حمرا قوي ← التفرقة صعبة جداً سواء بالأشعة او Clinically

- انا لازم تشوف Cross Section "سواء CT او MRI" علشان لو شفت extraosseous soft tissue invasion ده أكيد mal. tumor وليس inflamm.

- في ال Cross section هتلاقي ال tumor tissue جوا ال medullary cavity هيكون لونه رمادي في حين ان ال nor. medulla سوداء في ال CT لأنها fatty
- وال MRI اهم طبعاً في ال intramedullary extension.

- ال classic ال osteosarcoma بتكون eccentric في حين ان ال Ewing Sarcoma بتكون Circumfrincial أكثر من شرط في كل الحالات

* ال Ewing مشهور قوي في ال pelvis وفي قاعدة ال ... ماشغالك ←
Any bone tumors in the pelvic bone in pediatric age group is Considered Ewing sarcoma till proove otherwise.
If Adult → Metastasis is the 1st possibility.

3 Chondrosarcoma:-

- ده mal. lesion جواه Calcium بغض النظر عن سن العيان "مع انه غالباً" بيكون في السن الكبير فوق ال 30 سنة.
- جواه 10-20% من ال Imy Bone tumors وال incidence بتاعه 1/2 ال incidence بتاع ال Osteosarcoma
- من الأماكن المشهورة هي ال Flat bones زي ال Ribs, sternum or pelvic bones
- ممكن تكون Imy mal. on top of a lesion او ولازم ال lesion دي يكون فيها الطبقة Chondro مثلاً Chondroblastoma, Enchondroma, osteochondroma and: Ollier's disease, Maffucci's etc.

5

4 Bone Cysts: Aneurysmal / Simple:-

- ال classic انها Bg lesion وبالتالي expanding وانها في سن صغير (< 20yrs) والمميز فيها "دي اللي هتشخص بيها" انه فيها Fluid level على الرغم من ان ال Fluid level مش في كل الحالات.
- لو طب لوقف مش فيها Fluid level هتعرفها ازاي؟ ← لازم Biopsy
- * طب ال Fluid level هتشوفه ازاي ← ال MRI أجمع واحد يشوفها.

- من ال D.D بتاعها ال Osteoclastoma "لكن ال G.C.T غالباً فوق سن ال 20yrs" ومن ال D.D برضو ال simple bone cyst ← لكن مفيش ال septation ولا ال Fluid level
- لو لكن في الامتحان أهم حاجة انك تقول ان دي Bg lesion وتقول بعدها ال D.D بتاعها

* Simple Bone Cyst:- Cyst is a solitary cavity
- طبعاً Bg lesion بتكون expanding ← لو شفت Cyst في ال X-Ray ومش عارف تحدد فيها septation ولا ده single cavity ← اعمل MRI على طول.
- علشان ترجح دماغك: 90% من ال simple bone cysts موجودة في Femur ↔ Humerus وناحية ال proximal منها.
- من الأماكن التانية المشهورة ال simple Bone cyst in carpal bones ←

6 Metastatic Deposits:-

- أهم حاجة إنه يكون في Known Ly mal.
- الـ metastasis ممكن تكون osteolytic or sclerotic or Mixed lesions
وده علشان الـ D.D. مع الـ multiple myeloma اللي غالباً تكون osteolytic
- متعورة في أماكن معينة زي الـ spine والـ pelvic bones
- الـ metastasis نادراً ما بتكون معاها extra osseous soft tissue invalvement
لكن لما تكون mal. طبعاً بالـ Criteria التانية زي نزل بتكسر الـ Cortix و مفيش حوالين sclerosis والـ periosteal Reaction.

i.e. Aggressive lesion w/out significant extraosseous soft tissue invalvement

- من غير Known Ly mal. معندكش غير الـ multiplicity علشان "تيتا" لو دي موجودة تكون metastasis

⊙ لو فاكر في الـ spine: احنا قلنا لو multiple osteolytic lesions in z spine ومعاها extraosseous soft tissue component ← أول حاجة تقولها: metastasis
وأول حاجة تعملها للعيان هي الـ Biopsy.
- ممكن تلاقي معاها pathalegical fracture

* لو عملت للعيان: spine X-Ray ولقيت sclerotic في vertebra
بعض بيضاء منوره في الـ X-Ray يبقى احتمال من ③
① أن تكون paget's disease والـ paget بيكبر العظم ← بص على اللي فوق والي تحتها لو هي أكبر يبقى ده paget
② الاحتمالين التانيين هم الـ Metastasis or lymphoma ← لو عملت CT or MRI
مش هيفيد ⊙ كتير لأن الاتنين ممكن يكونوا multiple ← يبقى التفرقة هنا
قصيرة هتكون بالـ Biopsy "في حالة ان معندكش history لواحد من الاتنين دول".

* في الـ spine الـ metastasis ليها smooth margin عكس الـ bone
island اللي الـ margin بتاعتها بتكون spiculated

* أهم حاجة في الـ MRI تشوف بيها الـ 2 ries هي الـ T_1 من غير صبغة
والـ sclerotic metastasis هتكون طبعاً أسود T_1 وأسود T_2

* الـ metastasis صعب جداً إنك تشوفه ← distal to knee & elbow

- Destructive lesions in pelvic bones of an adult is considered metastasis till proove otherwise. (Ewing Sarcoma أوفى الأطفال)

* Features suggesting the diagnosis of deposits:-
1- Multiple lesions specially mixed & variable sized.
لو شوفت مسار lesions كانوا sclerotic وشوفت منهم
جزء منها sclerotic وجزء منها Osteolytic او lesion واحده Osteolytic
2- Destructive lesion in 2 vertebral body c'out disc space affection.
- خالي بالك ان الـ Any tumor في الـ spine نادر جدا "ماعدا الـ myeloma إلا هنا".
3- Osseous lesions associated c' deposits elsewhere "liver, lung etc"
4- Destructive lesion in pelvic bone of an adult.

7 Multiple Myeloma:-

- مميزه عدا الـ metastasis بأنها غالباً في تقريباً كل الحالات بتكون Osteolytic
- ماتي جاهه ليها sharply defined margin
- معظم الـ lesions قريبين في الجسم من بعض ← كأنهم Coins جنب بعض
- غالباً مالها extra Osseous soft tissue involvement
- مالها sclerotic margin
- لو عملت لها Bone scan غالباً مش هتلاقي Uptake "مش بالضرورة"
- الـ M.M. غالباً في معظم الحالات بتجي في: Osteoporotic skeleton علشان
لو لقيت multiple Collapsed vertebrae متقولش ده M.M. ممكن يكون
الـ Collapse ده بسبب الـ osteoporosis وفقط
- طب امتى تقول ان دي M.M. ← لما تشوف الـ lesions في الـ Flat bones
زي الـ Skull والـ ribs لها شكل مميز جداً في الـ Skull".

- الـ CT كويس جداً فيها ← هتشوف الـ Osteolytic بتاعها في الـ vertebrae
واضح الاتنين الـ body والـ neural element كمان
هتشوفها بالـ CT اكتر من الـ MRI

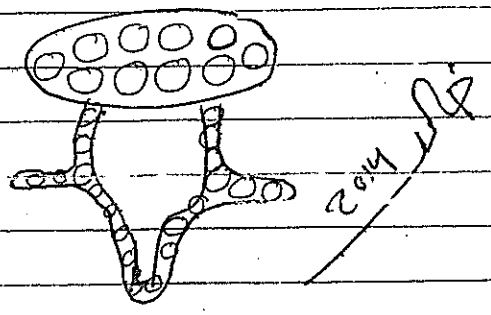

III Lesions with Non-specific Imaging features:-

1- Fibrosarcoma
2- Fibrous Histeocytoma
3- Chondro Myexoid fibroma
4- Adamantenoma
5- lymphoma

- مش هتعرف تشخيصهم ← كبيرة انك تقول إن دي malignant lesion وتطلب لها Biopsy والسلام.
- الـ 5 دول مالهم مش classic appearance علشان تاخدهم كـ Guide line

1 Fibrosarcoma: مجرد malignant bone tumor بالـ criteria بتاعته

2 Fibrous Histeocytoma: في وقت من الأوقات كانوا بيقولوا إن أي lesion في الـ proximal humerus بعد ما الـ epiphysis ما يقفل قول إن دي ↑ تكبر ده مش دقيق قوي فقول mal. واعمل له Biopsy

3 Chondromyxoid Fibroma: Bg lesion ده من كلمة chondro هيكون فيه (Ca) وكلمة myxoid هيكون ← osteolytic
له فيه ميزتين: osteolytic expansion
After epiphyseal Closure

* إلا إنه مش بيوصل الـ articular surface "زي الـ osteoclastoma"
* والـ Ca اللي فيه مع الـ osteolytic لو كان قبل الـ epiphyseal closure فكده تقول عليه Chondroblastoma
⊙ مش بيقول في الريبورت ده Chondromyxoid fibroma لا لازم Biopsy

4 Adamantenoma:-

- مش بتطلع غير في مكانين فقط في الجسم ال mandible وال Tibia
- مميز في ال Tibia انه بيبدأ في ال ant. aspect ويكون destructive
- ويعمل deformity مميز صغير كده مش هتعرفه
- ده low grade malignancy لدرجة انك لو شفته early هتقول ايه دي Bg lesion

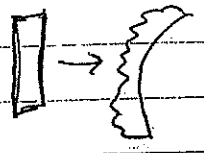

5 Primary bone lymphoma:-

(B.Tumors Page 16)

- أكثر أسباب ال Solitary sclerotic vertebra
- ال lymphoma بتعمل الاتنين ← sclerosis + Osteolytic lesions
- ← وده D.D. مع ال Ewing sarcoma لكن ال lymphoma غالباً في السن الكبير و ال Ewing في السن الصغير "لكن عكس نادر" ال lymphoma في السن الصغير
- * ال lymphoma of pelvic Bones لما بتطلع لها extraosseous soft tissue component هتلاقي له شكل مميز وهو خطوط العظم مع جمع الجيلات
- في ال T1 هتلاقي ال infiltrated marrow اسود زي ال B.M. الأبيض الطبيعي ولو هتعمل Contrast يبقى صورة STIR علشان تشوفه كويس زي ما قلنا

⊛ Expanding Bone lesions:-

F.E.G.N.O.M.A.S.H.I.C

1- Fibrous Dysplasia
2- Enchondroma
3- Giant Cell tumor
4- Non-Ossifiying fibroma
5- Osteoblastoma
6- Myeloma
7- Aneurysmal Bone cyst
8- Simple bone cyst
9- Hyperparathyroidism "Brown tumor"
10- Infection "Hydatid cyst"
11- Chondroblastoma

⊛ Malignant lesions:-
- ill defined edge - periosteal reactn - soft tissue invasion

⊛ Tumors Arising from Osteoblasts:-
- Osteoma - Osteoid Osteoma - Osteoblastoma (Bg)
- Osteosarcoma (Mal.)

⊛ Tumors Arising from Chondroblasts:-
- Enchondroma - Chondroblastoma (Bg)
- Chondrosarcoma (Mal.)

⊛ Tumors Arising from fibroblasts:-
- FCBD - Non Ossifying fibroma - fibrous Dysplasia (Bg)
- fibrosarcoma (Mal.)

⊛ Osteoblasts + Chondroblasts: Osteochondroma "Cartilage capped Exostosis".
⊛ Chondroblasts + fibroblasts: Chondro-Myxoid fibroma

⊛ Tumors c̄ Giant Cells:-
- Giant Cell tumor - simple bone cyst - Aneurysmal bone cyst.

⊛ Multiple lesions:-
- Multiple Myeloma - Metastasis - lymphoma

2014

① Ivory Osteoma

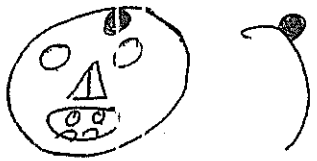

Flat bones

② Osteoid Osteoma (O.O.)

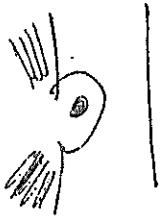

long bone

③ OsteoBlastoma (O.B.)

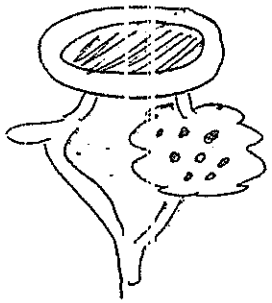

spine
وإلا مش
متوقع

④ Enchondroma



Short bines

⑤ ChondroBlastoma (C.B.)

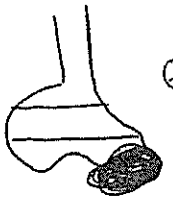

epiphyseal
<20 yrs

⑥ Osteochondroma (O.C.)

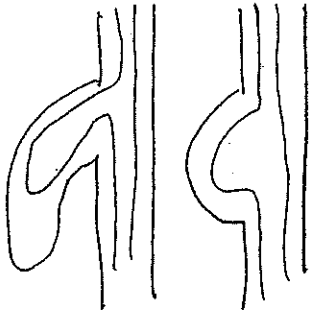

Exostosis

⑦ FCBD

Non-Ossifying fibroma
cortical

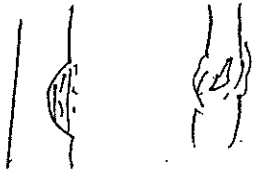

(G.C.T.)

⑧ Giant cell tumor
Osteoclastoma

Nuel
articular
surface



HEAD AND NECK

1-Sella

2-para-pharyngeal spaces

3-Larynx

4-Mouth Floor

5-Infrahypid

6-Salivary Glands

7-Thyroid

8-Maxillo-Facial

9-Petrous Bone & Middle ear

10-Paranasal sinuses

Petrous Bone

I Normal Anatomy

زاوية ال scan من تحت مع ال line of skull base ←
في ال axial بناخد cuts كل 2 mm
إلا axial في ال petrous bone اهم بكتير من ال Coronal
لكن حالياً بناخد ال (2) ونعمل Reconstructing imaging لتبدال cuts العادية اسم



غالباً مش بنشوف ال drum في ال C.T.
لكن الحقه ← The ant. & sup. part of the tymp. memb. scutum
الحفايه الصغيره اللي بارزه في ال C.T. من قدام وفوق
معمه جزء انك تبص عليه في حالات ال Cholest.



* ال Ext. Ear ممكن تكون واضحه بالكامل وممكن جزء بس اللي يظهر
ودماغك منزل في ال C.T.

M.E. is connected to
1. The nasopharynx via the E.T.
2. The mastoid antrum via the aditus ad antrum
3. The vestibule via the oval window (foot plate of Stapes)
4. The Cochlea via the Round window

Anatomic land mark to the Middle Ear

Ice Cream Cone [8:17] [12:16] صورة

↳ formed of head of the malleus & short process of the incus

head of malleus → الخط الاسود ده هو ال joint

(Incudo-Malleular joint) joint

short process of incus

مهم لأنه في حالات ال trauma بيحصل disruption or dislocation

ال ice cream cone ده موجود جوا جتمسودا (هوا)

اللي هي ال M.E. Cavity

الوصلات اللي بين ال M.E. Cavity

[II] Antrum, Aditus Ad antrum

figure of (8)

Aditus → ← M.E Cavity

Antrum

The level of the ice cream cone is the mesotympanum

لما ننزل تحت بال cuts هتلاقي

* ال M.E. Cavity ماد يوزه لقدام ← site of E. Tube

* ال malleus وال incus هتظهر نقطتين لانزدي

handle of malleus & long process of incus

E.T. →

[13 min]

طبعاً ال malleus هي اللي مدبره

ناحية ال Tympanic membrane

لما ننزل لتحت اكتر (في بعض الاحيان بتشوف ال stapes) بنمشي

ورا ال long process of the incus ونمشي وراها لحد ما نلاقي حاجة زي ال (A)

عدى ال crura of the stapes

ومش بنشوف طبعاً ال foot plate

في ال axial cuts

[14 min]

(2)

E.T. → Fossa of Rosenmüller

Torus Tubaris

15:16 min

⊛ Hypotympanum :-

ما نزل بال cuts اكتر

هنشوف ال E. tube وجنبها bony ridge من دي اللي جواها ال Tensor tympani muscle زي ما قلنا في الاول

mouth floor راجع

Torus Tubaris هي ال E.T. اللي برا ال E.T. وجواها Tensor & elevator palati muscles

E.T.

sinus tympani

زي رجل كلب البحر

The tympanic Pyramid

رجل كلب البحر قت

(Recess) facial ~~recess~~

جواها ال facial nerve

① Mesotympanum → Ice Cream Cone

② Hypotympanum → E.T., 2 bones

2 recesses → sinus tympani, facial

تلخيص

لو طلعنا بال cuts فوق ال Mesotympanum هنشوف هناك حاجة غير هوا وفوقه ال attic او السنتره

قدام ال (هوا) ده هناك Tegmen Tympani ومهم جداً انك تشوفه ... ولا في الحفر الطبيعي

ومهم انك تشوفه في حالات ال Cholesteatoma

لانه فوقيه ال Dura على طول

Inner Ear

- vestibule
- Semicircular Canals
- Cochlea
- Internal auditory Canal
- Cochlear aqueduct
- Vestibular aqueduct

19 min

19:44 min

Anatomic land mark of the inner ear is: lat. SSC

* الـ Lat. هي اللي بنبص عليها لأنها ما بتتغطى بالعظم
واحنا بنقطع بالعرض فقد لما نعرضه بحويه انا بشوفها
هتلاقي حاجه مدوره زي حدوة الفرس 20:20 min

* لو انت فنان وظابط زاويه الهاي هتلاقي الـ Lat. SSC & Ice Cream Cone → At the same level

* احنا مش هنبص على العظم بتاع الـ Lat. SSC لأ هنبص
على الـ fluid اللي جواها واللي اوسع حته فيه هي الـ vestibule
22:14 min

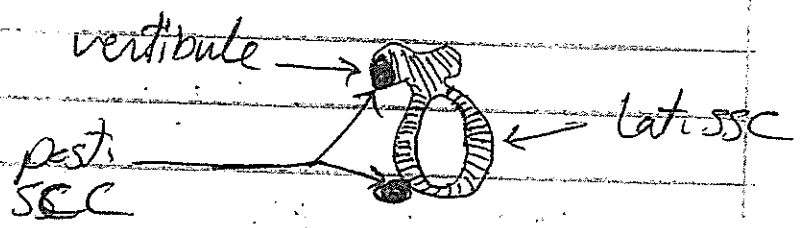

* باقي الـ SCC هتشوف اجزاء منها مثلاً الـ Post. SCC
هتبان مجرد نقطتين لونها اسود

Reconstruction imaging of the 3 SCC: 22:40 min

* الـ sup. SSC مش بنشوفها غير لما نطلع بال cuts لفوق وهي عبارة عن قبة وبين رجلين اتنين
الرجلين تبان نقطتين لونهم اسود
والقبة تبان خط اسود

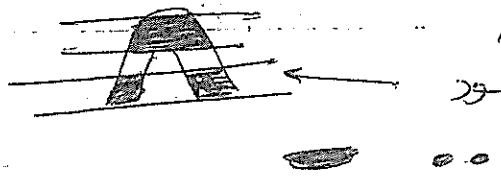

* الـ cochlea عظام نخيلي بترجع لل lat SCC : land mark
والـ cochlea تحتيرا في الـ anatomy يبقى اجي عند الـ lat. SCC
وانزل تحت.

- الـ cochlea عظام مكعورة وكبيرة بتظهر في 3 مقاطع
1. Dome ← وذي اللي قدام الـ land mark بتاعتنا: lat. SCC
2. turn 1.5 طبعه جواه اكل
3. Basal turn اطوزه

السيجار

26 min

* عند الـ lat. SSC هنشوف Dome of the cochlea
Dome of the cochlea is ant. & sup. to the lat. SCC.
جنب الـ cochlea هنشوف الـ int. auditory canal ومكسر
جواها ثلاثة ثقب بيشل وبين الـ cochlea وهو ده الـ cochlear nerve

27 min

* تحت الـ Dome بـ cut هنلاقي الـ turn 1.5 على شكل طبق
وجواه اكل

28 min

* تحت الـ cut هنشوف الـ Base وهنشوف nesh of the Round window
لكن الـ round window مش بنشوفها في الـ CT

28 min

مراجعة سريعة على الكل

* Cochlear Aqueduct [30:15 min]

عامله بالظبط زي الـ int. audit. canal لكن ← أصغر منه
تحتوي بـ cut

* Vestibular Aqueduct [31:20 min]

فاكر الـ lat. SCC والـ vestibule والنقطتين بتوع الـ Pos. SCC
أصغر وراها على طول هتلاقي خط رفيع ← ده ميز بيعشي عصب
واحد مالي
ولو زاد عن واحد مالي يبقى اسمه vestibular aqueduct ↓
↳ Dilatation > 1mm → one of the causes of SNHL

Facial Nerve [32 min]

الـ Facial n. بيطلع من الـ Pons ويروح لـ Cerebellopontine angle
وهناك بيدخل على الـ internal auditory canal وهناك ينضم له الـ vestib. n.
وبعد كده الـ Facial n. بيطلع لفوق وينزل تاني لتحت على شكل حرف (N)

← Geniculate Ganglion [33:05 min]

← Tympanic segment (الجزء الـ H.E.)

labyrinthine segment (الجزء الـ inner ear)

بعد كده الرجل اللي جاية Tympanic segment مجاوزه توصل لـ Facial recess
اللي هي رجل كلب البحر اللي قلنا عليها في الـ Hypotympanum طب ازاي يوصل لها
← عن طريق إنه يعدي تحت الـ lat. SCC وعادة كده مش هتشوف
الـ Facial n. في الـ Axial cuts لأنه تحت الـ lat. SCC لكن دي لو
ميزات الـ Coronal cuts أننا هنشوف الـ Facial n. لوحده والـ lat. SCC لوحده

بعدها الـ facial n. يمشي تحت الـ lat. SCC يروح نازل لـ facial recess
وينزل لتحت بالطول لحد ما يطلع من الـ (Stylomastoid foramen).

N.B. Facial n. in C.T. :-

* ~~Sagittal~~ Axial cuts : labyrinthine segment, Geniculate ganglion & The tympanic segment
* Coronal cuts : part of the facial n. passing under the lat. SCC
The dessending part in the facial recess.

35 : 25 min

عشان تشوف الـ n. صح لازم تعمل MR ← (T_2)
- الـ MR يوضح لك الـ inner ear مليانة لأنه مواهم مليانة (fluids) ← ممكن تشوف
lat, post SCC, vertibule, Dome of the cochlea, nerve bundles from the pons into the internal auditory Canal.

37 min

* عدد الـ nerves inside the int. aud. Canal :- 5
1. facial n. 2,3 vertibulo-Cochlear
4 بيغطي كده sup. & inf. nn. ليه vertibular لأن الـ Cochlear لوحده والـ
5. Greater petrosal n. (br. of facial n.) ... مش بنشوفه بالـ MR

* لو صورنا الـ inner ear بـ High resolution T_2 MR وحطينا مريض حريص
الـ CSF & nerves هتشوف
7 فوق facial n.
8 تحت Cochlear
vertibular (sup & inf parts)

39 min

(sagital cuts)
مشابه جنب الـ int. auditory canal بالوسط
Atrophy of the Cochlear nerves ← ده بيتشخص بيه

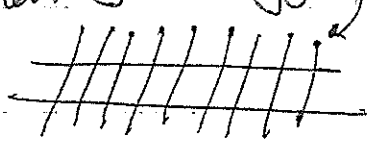

7

Coronal Cuts of Petrous Bone

ح قوائم فقط

Tegmen Tympani — facial n. — oval window

- ال Tegmen Tympani اللي شوفناه في ال Axial كان الجزء اللي من قدام واللي هنشوفه هنا هو الجزء اللي من فوق. لأن ال petrous bone عامله زي الهرم الحتة اللي من قدام بتشوفها بال Axial cuts
والحتة اللي من فوق بتشوفها بال Coronal cuts

* في ال Coronal هنلاقي ال internal Auditory Canal ليها جزئين
[42 min] facial nerve

7/8 يتفصل بين Crista transversalis
vertibule cochlear n.

* قدام ال int. audc هنلاقي ال vertibule وطالع منه 2 SCC lat. & sup. وال post. هتبان لو مدها خلي (another section)

* ال facial n. عبارة عن كورة مدية من تحت ال (lat. SCC) [42:50]



* أعلى حتة نشوف فيها ال oval window vertibule

* ال vertical part of facial هيبان في ال Coronal
[43 : 45 min]

* في ال Coronal هتلاقي ال Cochlea على شكل حرف (9)
وفوقيه نقطتين وهاليسمى عيون الثعبان snake eyes

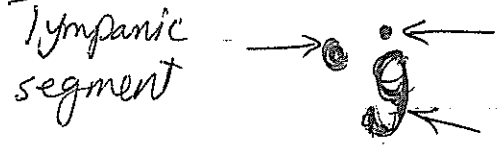

* في artery مهم جداً عند ال Cerebellopontine angle اللي هو ال
loop of anterior inferior cerebellar artery
تشوفه واضح بال MRI جنب ال n. bundles

خالد طارق علي 2012

Petrous Bone

II Pathology

I External Ear:-

* Atresia of the Ext. Auditory Canal:-
- It: Abnormal Embryogenesis of the 1st & 2nd branches.
- It may be soft tissue atresia or bony atresia
(Middle ear) & (inner ear) anomalies هاد حاجة (بتاع) تبعي على
مثلاً بتلاقي ال ossicles ← Fused Together
ossicles r fused together & attached to the ME Cavity وممكن كمان

* Malignant Otitis Externa:- "Pseudomonas aeruginosa"
muscle inflam → Contrast enhancement (أكثر) ال ME واضح بيظهر

* Neoplastic lesions

II Middle Ear:-

* Contracted M.E Cavity → if < 3mm it will be inadequate for ossicular reconstruction يصعب الجراح يشتغل فيها عشان مش كويس

* fused ossicles, Missing one of the ossicles.

* Oval window: nor = 2mm (Coronal) هاد حاجة بتشوف بال
لو اتقفل بـ bone ← (otosclerosis)

* Anomalies of the Carotid artery بتلاقيه لازم يوازي ال M.E Cavity

* labyrinthine ossification: Bone within the dome of the Cochlea

هتلاقي ال dome لونها فاتح (ابيض) الحرم الناحيه التانيه

Cholesteatoma

* Congenital Cholesteatoma:-
- Total opacification of M.E. Cavity is of no value

لانك مش هتعرف الفرق بين otitis media وال Cholesteatoma

ولو قلت هنبص على ال ossicles ← الاتنين ممكن ياكلوا العظم

بس العظم لو متاكل يبقى غالبا دي Cholesteatoma

* Cholesteatoma:-

* In Cholesteatoma:-
1- The ME Cavity is obliterated
2- The ossicles r eroded
3- The Bone of the ME walls is eroded

* Aquired Cholesteatoma:- (14 min) (بروسال) موجودة

* Attic: Prussak's space: space bet. ossicles & outer wall of ME Cavity
* sinus: sinus tympani CB4 رجل كلب البحر

الـ Cholesteatoma بتترك ناحية ال Tymp. memb وتحديداً ال Scutum ←
ant. sup part of the tympanic membrane

- Cholesteatoma of The facial recess (17 min)
- " affecting the Tegmen Tympani

* labyrinthine fistula :-
- inner ear ال lat SCC اتقرضت فال M.E فتح على ال
وعمل fistula

* Cholesteatoma at the E. tube (20 : 18 min)
↳ Common side of Congenital cholesteatoma

* امتى تقول ان في القطع ده مفيش ossicles وانا اتاكلت ← ماهي ممكن تكون موجوده في cut تاني ← لو انا عند ال [level of lat. SCC] يبقى ده ال level بتاع ال Ice cream cone وانا مش شايف ossicles يبقى الاتجه ال ossicles دي اتاكلت

(N.B.): Cholesterol Granuloma: Cyst at the apex of petrous bone

* Glomus Tympanicum: جاية زي ال Cholesteatoma كده بالظبط
كبير اولا مفيش bone Erosion وثانيا لو هفت صبغة تلاقي (بيضا) انا عند الجبة

* Trauma to the petrous bone :- (27 min)
- long #: Common, ME injury, CHL
- Transverse #: less Common, inner ear injury, SNHL
& facial n. injury in 50% of cases.

* subluxation of the incodemalleular joint.
- ما كورة الايس كريم تبعد عن السكوتة
head of malleus & short process of incus
* Pneumo labyrinth : Air in the vestibule

* Dilocation of the uncodo,malleular joint (30 : 50 min)
short head في صورة والسكوتة head of malleus (هتلاقي الـ(كوره)
of incus في صورة تانية

III
* Inner Ear :-
- vestibular aqueduct ∅ : enlargement (Dilatation) of the vestibular aqueduct > 1mm

- Michel Anomaly: Total aplasia of the inner ear.
- Mondini Anomaly:- Morphological changes of inner ear (Cochlea) (34:40 min) ← منتشر نسبياً
- It may be unilat. or bilat.

- short broad lat. SCC.
- Mega internal auditory canal; normal variation (36:50 min)
(up to 5 mm) ← مسموح يكون الفرق بين الناحيتين
(no masses, no Bone Erosion) ← لكن لازم تتأكد انه مفيش لا عظام
تقول ان الـ Canal دي واسعة مش بايظة

- facial n. schwanoma : (37:40 min)

- facial neuritis (Bell's palsy) لو عملت MR بالصبغة هتلاقي
(38:40 min) غيه (Inhancement)
مش بنعمل MR للعيانة الا لو العيانة اديله 3 شهور ماشي على العلاج يوم
تحسن ← نعمله MR بالصبغة

* Cochlear n. atrophy: in sagital section → (i)

Sino Nasal Imaging

* Routine Study :- Bone window only — الاجبار بنا عمل على دستة
ant wall of frontal sinus ← post. wall of sphenoid — بنا خد cuts من اول
وال cuts (3-5 mm)

* Full study :- (Routine + ——) Bone & soft
Axial cuts + Coronal cuts + Brain imaging
± Contrast imaging.
وكمان نعمل Bone window توضح العظم اكتر وممكن soft tissue window
توضح لي ال soft tissue اكتر

Anatomy of PNS

* Axial view :- 9 min
- Maxillary sinuses, alveolar process, Ramus of the mandible, styloid process — من تحت هتشوف (فكال) عظمة بتبان زي نقطة بيضا بس
- Pterygoid plate → [ ] ← med. & lat. pterygoid plates
← pterygoid fossa — لو نزلنا تحت شويه بال cuts والحتة اللي ورها دي هي ال (ولى)
Bony nasal septum — inf. turbinates

وهكذا

من ال Nasal bone هتلاقي كورتين صغيرين — دول هو ال NL ducts

⊛ Coronal view :-

11 min

نبدأ من ال sphenoid لتحتها ال frontal

* في عظمة طالعة في النص فوق ال septum وبين ال orbits
↳ Crista galli

* في فتحة صغيرة تحت ال orbit كمان اللي هي
Infra orbital foramen ، بيعدي فيها ، inf. orbital nerve

⊛ Detailed Anatomy :-

14 min

* Osteomeatal unit ; a path between 2 bones → ~~medial~~
lat. the orbial wall & med. The uncinate process
وال uncinate process طالعة لتحت ، تمس ال inf. turbinate

فتحة ال maxillary sinus ← Maxillary osteum
يدخل على نفس اسمه ← The infundibulum
وبعدها يلف لبره وبعدها يدخل الانف ← Hiatus semilunaris

16 min

مهم جداً



The ethmoid infundibulum ال infundibulum
bcoz it has an intimate Relation e` the ethmoid air cells

⊛ Ethmoidal sinuses :-

Ethmoidal Complex

① Cribriform plate ; horizonal plate at the roof of the sinuses
جته عظم رقيقه جدا في سقف ال ethmoidal وفوقها ال ← brain, meninges

② Ethmoidal air cells

③ Crista galli
Gyrus Rectus, Olfactory bulb ← Brain tissue
العظمة اللي طالعة في النص وعلى الناحيتين

Axial الاسرل ← Ethmoids ← ant. ; post عشان نفرق بين ال

Ant. eth. →
Post eth. →
sphenoid →

Coronal الكرونال نفرق بال
ant & post ethmoids بين ال
↓
Ant. ← post. لو كبير ← بال Globe لو صغير

⊛ Frontal sinus :-

Multidector C.T. بال sagital اجمل حاجة انتا تعرفها
ال frontal sinus بتفتح في ال Middle meatus بال recess او قناة رفيعة

⊛ sphenoid :- Relations :-

- sup. : cella tureica (pit. gland)
- Inf. : nasopharynx
- lat. : Cavernous sinus
- Ant. : ethmoidal sinuses

⊛ Anatomical Variations :- 21 min

① Nasal septum : D.S , Nasal septum spur
pneumatized nasal septum w/ drain into the sph. sinus

② Pneumatized middle turbinate i.e. Concha bullosa
From 5-15 % of all populations

Pathology of paranasal sinuses

مقعر

⊛ Air fluid level indicates acute sinusitis

⊛ Concentric mucosal thickening ch. sinusitis
ال mucosa دايرة دايرة بقت thick

29 min

⊛ ساحات بتلاقي كورة جوا ال max. sinus دي ممكن تكون
polyp وممكن تكون Retention cyst

* ال Retention cyst دي عبارة عن بقايا mucosa محوشة مياه تحتها

* polyps is Relatively rare

* لو لقيت في cut ال max. sinus كويسة وملانة هوا وفي نفس الوقت
ال osteum بتاعها مسدودة يبقى تستنى وتبص على ال cuts التانية
اللي جنبها غالباً هتلاقي مفتوحة وال osteum سليمة

⊛ Retention cyst 30 : 25 min

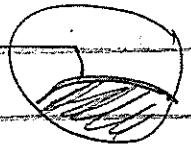

⊛ sinonasal polyps 30 : 48 min
obitration of max. sinus, eth. sinus & nasal fossa
يبقى دي polyps مش مجرد Mucosal Thick

Retention cyst Vs Nasosinal polyps :-

١- متحكمش من ال PNS ← بص على ال nose ← لو لقيت جواها حاجة بيضاء
دى polyp طالعة من ال sinus و مدلدلة فى ال nose
لكن لو جوا ال sinus بس بيضاء دى Retention cyst.

Antrochoanal polyp

يلى شروط
① لازم تملى ال sinus كله
② لازم تطلع جوا ال nose
③ ال osteum بيكون واسع
④ لازم ال eth. air cells تكون not affected.

merging è the turbinates

Mucocele :

1- Totally obaque sinus
2- Wall is thin
3- Cavity is expanded

35 min

* Fronto ethmoidd is common, usually ane' proptosis.

Fungal sinusitis :-

ركز فيها 36 ; 35 min

- الطبيعى ان الحيان اللى عنده sinusitis تقليديا تصوره ال secretions بتظهر لونها اسود زى الميه
- لكن فى ال fungal بتظهر لونها ابيض اكتر وكمان لو معاها calcifications
لو كملت soft tissue هتبقى واضحة قوى بالنسبة للفطريات fungal
window
وال MRI رائع فى حالات ال fungal بصفة عامة

Sinonasal Neoplastic lesions:- 42:19 min

① Osteoma (واضحة فشخ)

- Commen in frontal sinus

② Inverted papilloma 45:30 min

By Tumor arises in the nasal Cavity & when ↑ in size it will enter the nasal sinuses

① - ال inverted palyp بتكبر ال nasal fossa وبتنزل تحت جوا ال max - sinus

عكس ال antrochoanal palyp اللي بتكبر ال max sinus وبعدها تطلع لبره

② في ال ant.ch. palyp ال max sinus لا ازم تكون Totally opaque لكن مش شرط في ال inverted papillomas

③ eth-air cells ← free → antro-coanal palyp

eth-air cells → affected → inverted papilloma

③ Nasopharyngial Angiofibroma:-

- Hypervascular, only in boys.
- جزء من ال Tumor في ال nose وجزء في ال Pharynx
- high affinity to extend into the sphenoid sinus

Petrous Bone

I Normal Anatomy

زاوية ال scan من تحت مع ال line of skull base ←
في ال axial بناخد cuts كل 2 mm
إلا axial في ال petrous bone اهم بكتير من ال Coronal
لكن حالياً بناخد ال (2) ونعمل Reconstructing imaging لتبدال cuts العادية اسم



غالباً مش بنشوف ال drum في ال C.T.
لكن الحقه ← The ant. & sup. part of the tymp. memb. scutum
الحفايه الصغيره اللي بارزه في ال C.T. من قدام وفوق
معمه جزء انك تبص عليه في حالات ال Cholest.



* ال Ext. Ear ممكن تكون واضحه بالكامل وممكن جزء بس اللي يظهر
ودماغك منزل في ال C.T.

M.E. is connected to
1. The nasopharynx via the E.T.
2. The mastoid antrum via the aditus ad antrum
3. The vestibule via the oval window (foot plate of Stapes)
4. The Cochlea via the Round window

Anatomic land mark to the Middle Ear

Ice Cream Cone [8:17] [12:16] صورة

↳ formed of head of the malleus & short process of the incus

head of malleus → الخط الاسود ده هو ال joint

(Incudo-Malleular joint) joint

short process of incus

مهم لأنه في حالات ال trauma بيحصل disruption or dislocation

ال ice cream cone ده موجود جوا جتمسودا (هوا)

اللي هي ال M.E. Cavity

الوصلات اللي بين ال M.E. Cavity

[II] Antrum, Aditus Ad antrum

figure of (8)

Aditus → ← M.E Cavity

Antrum

The level of the ice cream cone is the mesotympanum

لما ننزل تحت بال cuts هتلاقي

* ال M.E. Cavity ماد يوزه لقدام ← site of E. Tube

* ال malleus وال incus هتظهر نقطتين لانزدي

handle of malleus & long process of incus

E.T. →

[13 min]

طبعاً ال malleus هي اللي مدبره

ناحية ال Tympanic membrane

لما ننزل لتحت اكتر (في بعض الاحيان بتشوف ال stapes) بنمشي

ورا ال long process of the incus ونمشي وراها لحد ما نلاقي حاجة زي ال (A)

عدى ال crura of the stapes

ومش بنشوف طبعاً ال foot plate

في ال axial cuts

[14 min]

(2)

E.T. → Fossa of Rosenmüller

Torus Tubaris

15:16 min

⊛ Hypotympanum :-

ما نزل بال cuts اكتر

هنشوف ال E. tube وجنبها bony ridge من دي اللي جواها ال Tensor tympani muscle زي ما قلنا في الاول

mouth floor راجع

Torus Tubaris هي ال E.T. اللي برا ال E.T. وجواها Tensor & elevator palati muscles

E.T.

sinus tympani

زي رجل كلب البحر

The tympanic Pyramid

رجل كلب البحر قت

(Recess) facial ~~recess~~

جواها ال facial nerve

① Mesotympanum → Ice Cream Cone

② Hypotympanum → E.T., 2 bones

2 recesses → sinus tympani, facial

تلخيص

لو طلعنا بال cuts فوق ال Mesotympanum هنشوف هناك حاجة غير هوا وفوقه ال attic او السنتره

قدام ال (هوا) ده هناك Tegmen Tympani ومهم جداً انك تشوفه ... ولا في الحفر الطبيعي

ومهم انك تشوفه في حالات ال Cholesteatoma

لانه فوقيه ال Dura على طول

Inner Ear

- vestibule
- Semicircular Canals
- Cochlea
- Internal auditory Canal
- Cochlear aqueduct
- Vestibular aqueduct

19 min

19:44 min

Anatomic land mark of the inner ear is: lat. SSC

* الـ Lat. هي اللي بنبص عليها لأنها ما بتتغطى بالعظم
واحنا بنقطع بالعرض فقد لما نعرضه بحويه انا بشوفها
هتلاقي حاجه مدوره زي حدوة الفرس 20:20 min

* لو انت فنان وظابط زاويه الهاي هتلاقي الـ Lat. SSC & Ice Cream Cone → At the same level

* احنا مش هنبص على العظم بتاع الـ Lat. SSC لأ هنبص
على الـ fluid اللي جواها واللي اوسع حته فيه هي الـ vestibule
22:14 min

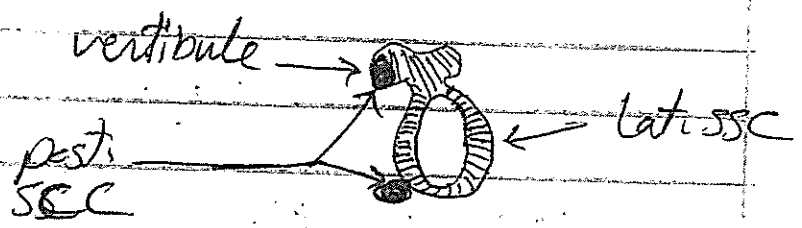

* باقي الـ SCC هتشوف اجزاء منها مثلاً الـ Post. SCC
هتبان مجرد نقطتين لونها اسود

Reconstruction imaging of the 3 SCC: 22:40 min

* الـ sup. SSC مش بنشوفها غير لما نطلع بال cuts لفوق وهي عبارة عن قبة وبين رجلين اتنين
الرجلين تبان نقطتين لونهم اسود
والقبة تبان خط اسود

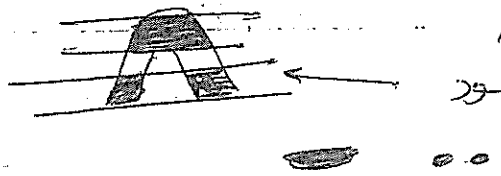

* الـ cochlea عظام نخيلي بترجع لل lat SCC : land mark
والـ cochlea تحتيرا في الـ anatomy يبقى اجي عند الـ lat. SCC
وانزل تحت.

- الـ cochlea عظام مكعورة وكبيرة بتظهر في 3 مقاطع
1. Dome ← وذي اللي قدام الـ land mark بتاعتنا: lat. SCC
2. turn 1.5 طبعه جواه اكل
3. Basal turn اطوزه

السيجار

26 min

* عند الـ lat. SSC هنشوف Dome of the cochlea
Dome of the cochlea is ant. & sup. to the lat. SCC.
جنب الـ cochlea هنشوف الـ int. auditory canal ومكسر
جواها ثلاثة ثقب بيشل وبين الـ cochlea وهو ده الـ cochlear nerve

27 min

* تحت الـ Dome بـ cut هنلاقي الـ turn 1.5 على شكل طبق
وجواه اكل

28 min

* تحت الـ cut هنشوف الـ Base وهنشوف nesh of the Round window
لكن الـ round window مش بنشوفها في الـ CT

28 min

مراجعة سريعة على الكل

* Cochlear Aqueduct [30:15 min]

عامله بالظبط زي الـ int. audit. canal لكن ← أصغر منه
تحتوي بـ cut

* Vestibular Aqueduct [31:20 min]

فاكر الـ lat. SCC والـ vestibule والنقطتين بتوع الـ Pos. SCC
أصغر وراها على طول هتلاقي خط رفيع ← ده ميز بيعشي عصب
واحد مالي
ولو زاد عن واحد مالي يبقى اسمه vestibular aqueduct ↓
↳ Dilatation > 1mm → one of the causes of SNHL

Facial Nerve [32 min]

الـ Facial n. بيطلع من الـ Pons ويروح لـ Cerebellopontine angle
وهناك بيدخل على الـ internal auditory canal وهناك ينضم له الـ vestib. n.
وبعد كده الـ Facial n. بيطلع لفوق وينزل تاني لتحت على شكل حرف (N)

← Geniculate Ganglion [33:05 min]

← Tympanic segment (الجزء الـ H.E.)

labyrinthine segment (الجزء الـ inner ear)

بعد كده الرجل اللي جاية Tympanic segment مجاوزه توصل لـ Facial recess
اللي هي رجل كلب البحر اللي قلنا عليها في الـ Hypotympanum طب ازاي يوصل لها
← عن طريق إنه يعدي تحت الـ lat. SCC وعادة كده مش هتشوف
الـ Facial n. في الـ Axial cuts لأنه تحت الـ lat. SCC لكن دي لو
ميزات الـ Coronal cuts أننا هنشوف الـ Facial n. لوحده والـ lat. SCC لوحده

بعدها الـ facial n. يمشي تحت الـ lat. SCC يروح نازل لـ facial recess
وينزل لتحت بالطول لحد ما يطلع من الـ (Stylomastoid foramen).

N.B. Facial n. in C.T. :-

* ~~Sagittal~~ Axial cuts : labyrinthine segment, Geniculate ganglion & The tympanic segment
* Coronal cuts : part of the facial n. passing under the lat. SCC
The dessending part in the facial recess.

35 : 25 min

عشان تشوف الـ n. صح لازم تعمل MR ← (T_2)
- الـ MR يوضح لك الـ inner ear مليانة لأنه مواهم مليانة (fluids) ← ممكن تشوف
lat, post SCC, vertibule, Dome of the cochlea, nerve bundles from the pons into the internal auditory Canal.

37 min

* عدد الـ nerves inside the int. aud. Canal :- 5
1. facial n. 2,3 vertibulo-Cochlear
4 بيغطي كده sup. & inf. nn. ليه vertibular لأن الـ Cochlear لوحده والـ
5. Greater petrosal n. (br. of facial n.) ... مش بنشوفه بالـ MR

* لو صورنا الـ inner ear بـ High resolution T_2 MR وحطينا مريض حريص
الـ CSF & nerves هتشوف
7 فوق facial n.
8 تحت Cochlear
vertibular (sup & inf parts)

39 min

(sagital cuts)
مشابه جنب الـ int. auditory canal بالوسط
Atrophy of the Cochlear nerves ← ده بيتشخص بيه

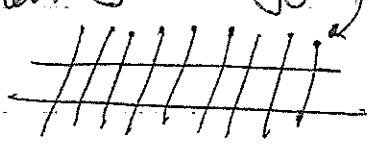

7

Coronal Cuts of Petrous Bone

ح قوائم فقط

Tegmen Tympani — facial n. — oval window

- ال Tegmen Tympani اللي شوفناه في ال Axial كان الجزء اللي من قدام واللي هنشوفه هنا هو الجزء اللي من فوق. لأن ال petrous bone عامله زي الهرم الحتة اللي من قدام بتشوفها بال Axial cuts
والحتة اللي من فوق بتشوفها بال Coronal cuts

* في ال Coronal هنلاقي ال internal Auditory Canal ليها جزئين
[42 min] facial nerve

7/8 يتفصل بين Crista transversalis
vertibule cochlear n.

* قدام ال int. audc هنلاقي ال vertibule وطالع منه 2 SCC lat. & sup. وال post. هتبان لو مدها خلي (another section)

* ال facial n. عبارة عن كورة مدية من تحت ال (lat. SCC) [42:50]



* أعلى حتة نشوف فيها ال oval window vertibule

* ال vertical part of facial هيبان في ال Coronal
[43 : 45 min]

* في ال Coronal هتلاقي ال Cochlea على شكل حرف (9)
وفوقيه نقطتين وهاليسمى عيون الثعبان snake eyes

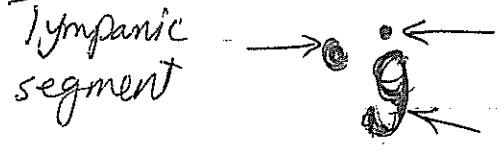

* في artery مهم جداً عند ال Cerebellopontine angle اللي هو ال
loop of anterior inferior cerebellar artery
تشوفه واضح بال MRI جنب ال n. bundles

خالد طارق علي 2012

Petrous Bone

II Pathology

I External Ear:-

* Atresia of the Ext. Auditory Canal:-
- It: Abnormal Embryogenesis of the 1st & 2nd branches.
- It may be soft tissue atresia or bony atresia
(Middle ear) & (inner ear) anomalies هاد حاجة (بتاع) تبعي على
مثلاً بتلاقي ال ossicles ← Fused Together
ossicles r fused together & attached to the ME Cavity وممكن كمان

* Malignant Otitis Externa:- "Pseudomonas aeruginosa"
muscle inflam → Contrast enhancement (أكثر) ال ME واضح بيظهر

* Neoplastic lesions

II Middle Ear:-

* Contracted M.E Cavity → if < 3mm it will be inadequate for ossicular reconstruction يصعب الجراح يشتغل فيها عشان مش كويس

* fused ossicles, Missing one of the ossicles.

* Oval window: nor = 2mm (Coronal) هاد حاجة بتشوف بال
لو اتقفل بـ bone ← (otosclerosis)

* Anomalies of the Carotid artery بتلاقيه لازم يوازي ال M.E Cavity

* labyrinthine ossification: Bone within the dome of the Cochlea

هتلاقي ال dome لونها فاتح (ابيض) الحرم الناحيه التانيه

Cholesteatoma

* Congenital Cholesteatoma:-
- Total opacification of M.E. Cavity is of no value

لانك مش هتعرف الفرق بين otitis media وال Cholesteatoma

ولو قلت هنبص على ال ossicles ← الاتنين ممكن ياكلوا العظم

بس العظم لو متاكل يبقى غالبا دي Cholesteatoma

* Cholesteatoma:-

* In Cholesteatoma:-
1- The ME Cavity is obliterated
2- The ossicles r eroded
3- The Bone of the ME walls is eroded

* Aquired Cholesteatoma:- (14 min) (بروسال) موجودة

* Attic: Prussak's space: space bet. ossicles & outer wall of ME Cavity
* sinus: sinus tympani CB4 رجل كلب البحر

الـ Cholesteatoma بتترك ناحية ال Tymp. memb وتحديداً ال Scutum ←
ant. sup part of the tympanic membrane

- Cholesteatoma of The facial recess (17 min)
- " affecting the Tegmen Tympani

* labyrinthine fistula :-
- inner ear ال lat SCC اتقرضت فال M.E فتح على ال
وعمل fistula

* Cholesteatoma at the E. tube (20 : 18 min)
↳ Common side of Congenital cholesteatoma

* امتى تقول ان في القطع ده مفيش ossicles وانا اتاكلت ← ماهي ممكن تكون موجوده في cut تاني ← لو انا عند ال [level of lat. SCC] يبقى ده ال level بتاع ال Ice cream cone وانا مش شايف ossicles يبقى الاتجه ال ossicles دي اتاكلت

(N.B.): Cholesterol Granuloma: Cyst at the apex of petrous bone

* Glomus Tympanicum: جاية زي ال Cholesteatoma كده بالظبط
كبير اولا مفيش bone Erosion وثانيا لو هفت صبغة تلاقي (بيضا) انا عند الجبة

* Trauma to the petrous bone :- (27 min)
- long #: Common, ME injury, CHL
- Transverse #: less Common, inner ear injury, SNHL
& facial n. injury in 50% of cases.

* subluxation of the incodemalleular joint.
- ما كورة الايس كريم تبعد عن السكوتة
head of malleus & short process of incus
* Pneumo labyrinth : Air in the vestibule

* Dilocation of the uncodo,malleular joint (30 : 50 min)
short head في صورة والسكوتة head of malleus (هتلاقي الـ(كوره)
of incus في صورة تانية

III
* Inner Ear :-
- vestibular aqueduct ∅ : enlargement (Dilatation) of the vestibular aqueduct > 1mm

- Michel Anomaly: Total aplasia of the inner ear.
- Mondini Anomaly:- Morphological changes of inner ear (Cochlea) (34:40 min) ← منتشر نسبياً
- It may be unilat. or bilat.

- short broad lat. SCC.
- Mega internal auditory canal; normal variation (36:50 min)
(up to 5 mm) ← مسموح يكون الفرق بين الناحيتين
(no masses, no Bone Erosion) ← لكن لازم تتأكد انه مفيش لا عظام
تقول ان الـ Canal دي واسعة مش بايظة

- facial n. schwanoma : (37:40 min)

- facial neuritis (Bell's palsy) لو عملت MR بالصبغة هتلاقي
(38:40 min) غيه (Inhancement)
مش بنعمل MR للعيانة الا لو العيانة اديله 3 شهور ماشي على العلاج يوم
تحسن ← نعمله MR بالصبغة

* Cochlear n. atrophy: in sagital section → (i)

Sino Nasal Imaging

* Routine Study :- Bone window only — الاجبار بنا عمل على دستة
ant wall of frontal sinus ← post. wall of sphenoid — بنا خد cuts من اول
وال cuts (3-5 mm)

* Full study :- (Routine + ——) Bone & soft
Axial cuts + Coronal cuts + Brain imaging
± Contrast imaging.
وكمان نعمل Bone window توضح العظم اكتر وممكن soft tissue window
توضح لي ال soft tissue اكتر

Anatomy of PNS

* Axial view :- 9 min
- Maxillary sinuses, alveolar process, Ramus of the mandible, styloid process — من تحت هتشوف (فكال) عظمة بتبان زي نقطة بيضا بس
- Pterygoid plate → [ ] ← med. & lat. pterygoid plates
← pterygoid fossa — لو نزلنا تحت شويه بال cuts والحتة اللي ورها دي هي ال (ولى)
Bony nasal septum — inf. turbinates

وهكذا

من ال Nasal bone هتلاقي كورتين صغيرين — دول هو ال NL ducts

⊛ Coronal view :-

11 min

نبدأ من ال sphenoid لتحتها ال frontal

* في عظمة طالعة في النص فوق ال septum وبين ال orbits
↳ Crista galli

* في فتحة صغيرة تحت ال orbit كمان اللي هي
Infra orbital foramen ، بيعدي فيها ، inf. orbital nerve

⊛ Detailed Anatomy :-

14 min

* Osteomeatal unit ; a path between 2 bones → ~~medial~~
lat. the orbial wall & med. The uncinate process
وال uncinate process طالعة لتحت ، تمس ال inf. turbinate

فتحة ال maxillary sinus ← Maxillary osteum
يدخل على نفس اسمه ← The infundibulum
وبعدها يلف لبره وبعدها يدخل الانف ← Hiatus semilunaris

16 min

مهم جداً



The ethmoid infundibulum ال infundibulum
bcoz it has an intimate Relation e` the ethmoid air cells

⊛ Ethmoidal sinuses :-

Ethmoidal Complex

① Cribriform plate ; horizonal plate at the roof of the sinuses
جته عظم رقيقه جدا في سقف ال ethmoidal وفوقها ال ← brain, meninges

② Ethmoidal air cells

③ Crista galli
Gyrus Rectus, Olfactory bulb ← Brain tissue
العظمة اللي طالعة في النص وعلى الناحيتين

Axial الاسرل ← Ethmoids ← ant. ; post عشان نفرق بين ال

Ant. eth. →
Post eth. →
sphenoid →

Coronal الكرونال نفرق بال
ant & post ethmoids بين ال
↓
Ant. ← post. لو كبير ← بال Globe لو صغير

⊛ Frontal sinus :-

Multidector C.T. بال sagital اجمل حاجة انتا تعرفها
ال frontal sinus بتفتح في ال Middle meatus بال recess او قناة رفيعة

⊛ sphenoid :- Relations :-

- sup. : cella tureica (pit. gland)
- Inf. : nasopharynx
- lat. : Cavernous sinus
- Ant. : ethmoidal sinuses

⊛ Anatomical Variations :- 21 min

① Nasal septum : D.S , Nasal septum spur
pneumatized nasal septum w/ drain into the sph. sinus

② Pneumatized middle turbinate i.e. Concha bullosa
From 5-15 % of all populations

Pathology of paranasal sinuses

مقعر

⊛ Air fluid level indicates acute sinusitis

⊛ Concentric mucosal thickening ch. sinusitis
ال mucosa دايرة دايرة بقت thick

29 min

⊛ ساحات بتلاقي كورة جوا ال max. sinus دي ممكن تكون
polyp وممكن تكون Retention cyst

* ال Retention cyst دي عبارة عن بقايا mucosa محوشة مياه تحتها

* polyps is Relatively rare

* لو لقيت في cut ال max. sinus كويسة وملانة هوا وفي نفس الوقت
ال osteum بتاعها مسدودة يبقى تستنى وتبص على ال cuts التانية
اللي جنبها غالباً هتلاقي مفتوحة وال osteum سليمة

⊛ Retention cyst 30 : 25 min

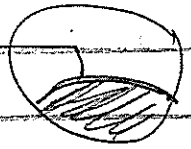

⊛ sinonasal polyps 30 : 48 min
obitration of max. sinus, eth. sinus & nasal fossa
يبقى دي polyps مش مجرد Mucosal Thick

Retention cyst Vs Nasosinal polyps :-

١- متحكمش من ال PNS ← بص على ال nose ← لو لقيت جواها حاجة بيضاء
دى polyp طالعة من ال sinus و مدلدلة فى ال nose
لكن لو جوا ال sinus بس بيضاء دى Retention cyst.

Antrochoanal polyp

يلى شروط
① لازم تملى ال sinus كله
② لازم تطلع جوا ال nose
③ ال osteum بيكون واسع
④ لازم ال eth. air cells تكون not affected.

merging è the turbinates

Mucocele :

1- Totally obaque sinus
2- Wall is thin
3- Cavity is expanded

35 min

* Fronto ethmoidd is common, usually ane' proptosis.

Fungal sinusitis :-

ركز فيها 36 ; 35 min

- الطبيعى ان الحيان اللى عنده sinusitis تقليديا تصوره ال secretions بتظهر لونها اسود زى الميه
- لكن فى ال fungal بتظهر لونها ابيض اكتر وكمان لو معاها calcifications
لو كملت soft tissue هتبقى واضحة قوى بالنسبة للفطريات fungal
window
وال MRI رائع فى حالات ال fungal بصفة عامة

Sinonasal Neoplastic lesions:- 42:19 min

① Osteoma (واضحة فشخ)

- Commen in frontal sinus

② Inverted papilloma 45:30 min

By Tumor arises in the nasal Cavity & when ↑ in size it will enter the nasal sinuses

① - ال inverted palyp بتكبر ال nasal fossa وبتنزل تحت جوا ال max - sinus

عكس ال antrochoanal palyp اللي بتكبر ال max sinus وبعدها تطلع لبره

② في ال ant.ch. palyp ال max sinus لا ازم تكون Totally opaque لكن مش شرط في ال inverted papillomas

③ eth-air cells ← free → antro-coanal palyp

eth-air cells → affected → inverted papilloma

③ Nasopharyngial Angiofibroma:-

- Hypervascular, only in boys.
- جزء من ال Tumor في ال nose وجزء في ال Pharynx
- high affinity to extend into the sphenoid sinus

Sinonasal Malignancy [49 min]

العلامة الأساسية Aggression ← بيكسر العظم

Extensive Bone Destruction = Malignancy

① Chondrosarcoma ولو لقيت نقط calcification كتير بيقولي غالباً لأنها بتكون Ca جوا الـ matrix of the tumor

② Adenoid Cystic Carcinoma [52:40 min]

- Commonly arises from the minor salivary glands
atrophy فبتعمل perineural spread أهم حاجة فيها إنها بتعمل
pterygoid & temporalis m. ← العضلة اللي رايح لها العصب
of affection of the 5th cr. n.

③ Nasopharyngeal Carcinoma:-

إزاي تفرق بين Tumor في الـ Nasopharynx ودخل على الـ sinus والعكس

④ Tumor main bulk ; sinus, Nasopharynx مكانه فيه

بسم الله الرحمن الرحيم

Sella Turcica

Anatomy of sella Turcica:-

- located at the base of the skull.
- A-P diam.: 16 mm Depth: 14 mm
- Contents: pituitary gland, part of the stalk & CSF.

خالي بالك ان 2/3 حجم ال sella ← CSF وال 1/3 بس هو ال pituitary.

Examination Technique:-

* Axial & Coronal "ال axial ← العيان نايم على ضهره وال Coronal نايم على وشه"
* Area of scaning: from sellar floor to the suprasellar area → Axial cuts & in Coronal cuts → from post aspect to the ant. aspect of the sella.
* Cuts: 3 mm ← اقل حاجه (5 mm زيادة)
* زيادة كانوا بيصوروها مع باقي ال Skull وال PNS فكانت ال sella بتطلع صغيره وغايبه في الحاجات دي ← دلوقتي الأشعة انك تعمل focus على ال sella عشان الصورة تبقى (حلو) لكن لازم انه لا ينفي انه جزء من فحص ال axial scanning of the brain ← انك تعمل sella
* Bone & soft tissue window.
* Symmetrical patient positioning مهم جدا في ال sella وال petrous bone
* Contrast injection للازم في كل حالات ال sella وال orbit طبعا صبغة

Anatomy of Pituitary Gland:-

كل ال anatomy سواء C.T. او MRI هتشوفه اسهل في ال Coronal لدرجة انها لما بنصور العيان بنحقن الصبغة ونصوره Coronal الاول وبعدين axial عشان نشوف الصبغة وهي في ال pituitary مع ال Coronal لانه اسهل بكتير من ال axial في كل حالات ال pit.

ال Pit. عامله زي الفاصوليا البيضا او Kidney shaped و upper surface is concave, it may be flat, but not convex in normal cases except in 2 cases

1- Females at puberty age
2- Females at pregnancy period

] ↑ hyperactivity → upper surface may be convex

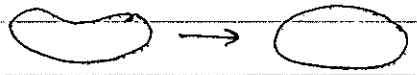

ال pit. بتنقسم الى ant. post. بتظهر في ال Sagittal اهم طبعا لكن في ال Coronal

بتبان كده A-P

sagittal → Ant. post

طالع من ال pit. من فوق ال infundibular stalk وبيوصل بال Hypothalamus

وال infundibulum stalk بيعدي من تحت ال decussation of optic chiasma



على جانبي ال pit. عندنا ال Cavernous sinus وفوقها عينتين كده واضحين الاتنين

Rt. & Lt. internal Carotid a.

وجوا ال Cavernous sinus ← nerves تاني ← (para sellar anatomy) later

ولو بصينا على ال Sagittal وخاصة لو (T1 WIs) لو انت شفت حاجة صبغة هتلاقي ان:

ال ant. pit. اقل في البياض من ال post. pit. لان ال Fat Content في ال post. → peda (بيضا) Triglecerides

post. اعلى بكتير من ال ant.

وكمان ال post. ← 1/3 اما ال ant. ← 2/3

يعني اللي قدام كبيرة بس مراوالي ورا صغيرة بس بيضا



* في النص ولورا شوية infundibular stalk طالع لفوق ومعدي بين ال optic chiasma

جوا ال stalk هتلاقي خط رفيع مليان CSF

← دي جاية من ال recess of 3rd ventricle

ال stalk بتطلع لفوق لحد ال (m) اول mamillary body وده جزء

من ال hypothalamus ← later.

ال طلاوي 2012

13:30

⊛ Hypothalamus:-

فى الأشعة ال hypoth. مالوش كيان واضح ومحدد زى كتب ال anatomy الخارجية اللى بيقولوا
منه بس هو ال mamillary Body

فلو حد سألك فيه ال hypothalamus بالظبط ← اقعد لو شى يسيب شكل فى اى حتة فى ال
supra sellar area

Hypothalamus is present in the suprasellar area above the infundibular stalk.

⊛ post. pituitary: Absence of high signal of post pituitary in T1 WI is usually (but not always) associated è diabetes insipidus.

⊛ Empty Sella:-

أهم حاجة انه تلاقى ال infundibular stalk غرقان فى ال sella لتحت خالص



level of post. clinoid قدت ال

ال stalk غطسانه لتحت



Empty Sella

تشوفه كويس قوى فى ال Sagittal وكمان ال Coronal

* It's a normal variant
* Usually asymptomatic, but may present è blurring of vision or headache ∴ dropping of the optic chiasma inferiorly
* Sella is partially filled è CSF
* The infundibulum is dipping in the sella → (Diagnostic Key)
* The pituitary gland is flattened in the floor of the sella.
* It may be: * 1ry Type
  * 2ry Type: • post op. (Removal of pit. gland)
  • Sheehan S.: post-partum circulatory collapse → pituitary Necrosis

أووووى قوى على ال Axial فى ال empty sella

2012

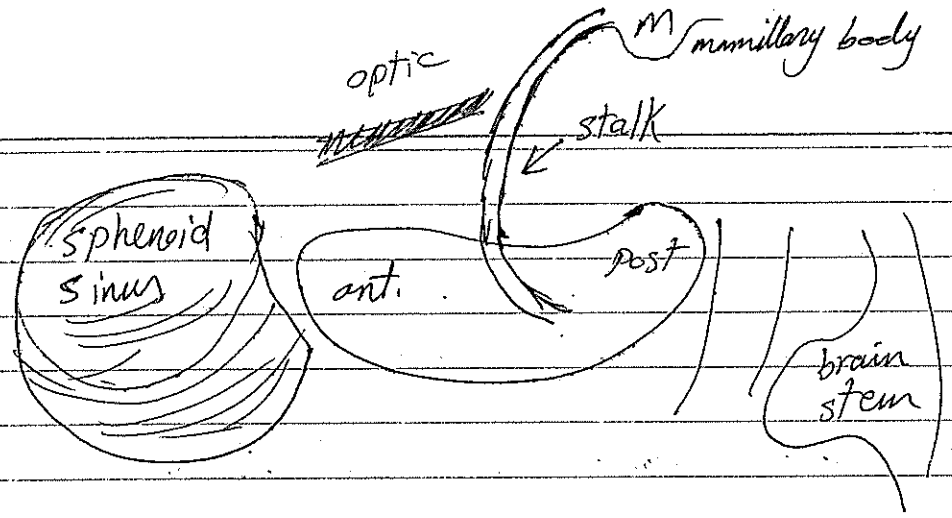

⊛ MRI Technique of sella :-

- 3 mm Cuts
- Sagittal & Coronal T_1 images — والـ Coronal هو الأساسي
- Contrast, may or maynot be needed — في الـ C.T لازم يعمله
- * Sagittal & Coronal → Contrast → P.C. Sagittal — تكسير الكلى ← ناقل
  - Coronal → Brain Imaging (Axial T_2 or Axial plain)

⊛ Report of Normal sella :-

- Normal size & shape of the sella
- Concave upper border of the gland
  - ↳ in the coronal images
  - N.B. it may be straight in sagittal images.
- Homogenous Contrast enhancement
- Height of gland is normal (N < 8 mm)



- Midline infundibular stalk
- free suprasellar cistern (i.e. normaly contains CSF)

* الـ Ant. pit. لونه غير صحي بتكون Isointense to the brain tissue in T_1 & T_2 WIs
الأقل في الأنسجة Neural (brain) tissue

Ant. pit. → 75% & post is 25%

* Never to judge or diagnose Empty Sella by axial cuts لا تحكم ابدا

* Coronal images:



بص ضوافي ال Coronal هنلاقي ال stalk نازل لتحت ال Clinoid process
بنشوفه في ال C.T. او ال MRI

Congenital lesions of The Sella :- 17:33

* Small or absent gland & stalk.
* Ectopic Neurohypophysis "suprasellar hot spot" later - Ectopic post pit. V.Common
* Duplicated pit. stalk.

Incidental pituitary lesions:- "lesions Inside the pit. Gland":-

- اشعر خارج بتطلع في ال pituitary هي ال adenoma وممكن تكون micro-adenoma
ودي اقل من 1cm وممكن تكون macro-adenoma ودي اكتر من 1cm.
- وساحات بتطلع داخل ال pituitary ← Benign non-functioning cysts inside z gland

* D.D. of pit. cystic lesions:-

Cystic lesions

1) pit. cyst "simple cyst"
2) Rathike's cleft cyst.
3) Artifact
4) pit. microadenoma احتمال قوي جدا

غالبا ال Rathike's cyst بتكون تحت ال infundibulum على طول وال adenoma
غالبا بتكون في ناحية ← اما شمال او جنوب

* Focal lesion in z pit → bright "high signal" in both T_1 & T_2 WIs → hemorrhagic lesion → may be pit. microadenoma or cyst.
يعني انت تقول ان التشخيص الأساسي هو ال pit. microadenoma

* Pituitary Adenoma:-

- الفرق بين ال micro وال macro هو الحجم فقط "micro → < 1cm, macro > 1cm"
- ال micro في ال pit. الأغلب إيه شمال وممكن اتنين واحد شمال وواحد يمين
- The most common intrasellar tumor in adults.
- pit. adenoma is rare below the age of 18 yrs.
- Micro : 1 < cm - Macro > 1 cm

- في ال MRI ال adenoma بتظهر ← اسود T_1 وابيض T_2 ومش بتاخد صبغة
Non-enhancing pit. lesion, low signal T_1 & high signal in T_2 WIs.
- المفروض اوطالما لا بتحقن صبغة ال Nor. pituitary بتاخد صبغة وال micro مش بتاخد
← لكن في بعض الحالات ال اتنين بياخدوا صبغة زي بعض بالظبط ← طب هنعرف ازاي ان
دي microadenoma ؟!

- نظرياً ال prolactinoma, Growth hormone adenoma بيطلع منه lat. part of z pit.
والجزء ال central في ال pit. بيطلع منه : ACTH, TSH, LH, FSH
- الصعب والمعقد هي ال ACTH لأنها صغيرة جداً وصعب انها تشوفها وبتحتاج غالباً
Invasive diagnostic approach زي مثلاً ال petrosal sampling عشان تقدر
تشخصها وتحدد مكانها.

* MicroAdenoma:-

- 75% are functioning tumors
- 50% of active adenomas are prolactinomas
- Nor serum prolactin level 20 nanogram/ml
- prolactinoma → ↑ prolactin level > 150 ngm/ml

- ال microadenoma بتوقف ال stalk الناحية التانية غالباً لكن في بعض الحالات ← ال
stalk بيروح على نفس الناحية بتاعت ال adenoma
- ال microAdenoma ← اسود T_1 وابيض T_2 والصبغة ممكن وممكن لأ

⊛ Hemorrhagic MicroAdenoma:-

بتكون ابيض T_1 وابيض T_2 وده اللي بيميزها

⊛ CT Criteria of pit Microadenoma:-

الكلام ده ايام الأغريو

- Focal non-enhancing lesion within ⊼ pit gland. — اتنين مهمين
- Surface bulge or Contour deformity "sup. or inf." ⊼ →
- Convex upper border of ⊼ pit gland ⊼ →
  "but may be convex in any condition of ↑ activity of ⊼ gland" — اتنين اقل اهمية
- Contralateral shift of ⊼ stalk

N.B. Tilt of the stalk may be a normal varient.

50% of microadenomas can't be detected by CT "→ bcoz MRI sensitivity is 90%." — زمان قبل الـ MRI ما ينتشر كنا بنقول في التقرير

⊛ Dynamic MRI of the pituitary:-

"هو ده اللي بنشتغل بيه دلوقتي"

بنصور قبل الصبغة ← احقن صبغة ← صور بسرعة بعد حقن الصبغة ليه؟

لأن الـ Nor. pit. gland بتـ enhance على طول ← قبل الـ microadenoma

فالـ micro adenoma هتظهر نقطة غامقة جوا الـ pit. البيضا ← عشان ايه؟ لفرق بينه

وبين الـ post. Contrast MRI العادي ← انا في الـ Dynamic بصور "بسرعة"

لأنك في الـ post. Contrast العادي بتستنى وقت كبير ← فالـ nor. pituitary و

الـ microadenoma ← الاتنين بياخدوا الصبغة زي بعض ومش هتعرف تشخص

- ساعات الـ adenoma بتطلع في الـ pituitary من تحت ← بتعمل حفرة في الـ floor تحت الـ pit. ودي زمان كانت بتساعد في التشخيص طالما عندنا CT فقط

- معظم الحالات بتاخد دوا ← مش هتشوف تغير فعلي في حجم الـ lesion غير بعد 30 شهر على الأقل

Usual follow up time is > 30-32 months.

⊛ Macro-Adenoma of the pituitary:-

- السبب اننا مقسمين الـ adenoma الى micro و macro ان اى mass اكتر من 1cm ← الـ sella مش هتكفيها والـ mass هتخرج برا الـ sella ← هتخرج بالأساس لفوق لأنه فوق فى C.S.F أكتر من تحت والجناب فى bony sella
- الـ macro-Adenoma بنقول لها على الشيوع pituitary Adenoma
- فى جميع المراحل لـ Adenoma ← الأولى انها توصل لـ C.S.F فوق الـ sella
- المرحلة التانية ← انها توصل لـ optic Chiasma وتضغط عليها
- المرحلة التالتة ← انها توصل لـ Hypothalamus فوق خالص

- فى الـ CT الـ adenoma بتكون Homogenous enhancement, isodense mass تقريبا شكل الـ brain "isodense" وممكن تكون heterogenous لو فيها areas of breakdown or cystic component is large.
Cystic degeneration is 10%.
- الـ Adenoma ممكن تعرفها فى الـ axial فقط لأنها كبيرة
- الـ MRI احسن من الـ CT انها بتعرف تشوف الـ optic Chiasma وكويس ان الـ adenoma وصلت لـ hypothalamus فده معناه انها اخرت الـ Chiasma فى مكانها
- فى الـ MRI الـ adenoma اسود "رمادى" فى T_1 وابيض فى T_2 وممكن Homo or Hetero PC

- فى التقرير فى اى حالة Macro-Adenoma لازم تقول الـ Extention بتاعها وصل لمين فيه وهو فى انهى مرحلة من الـ 3 ← suprasellar extention
وممكن يكون فى برضو "lateral extension into z Cavernous sinus" لكن بنسبة اقل
← وخلى بالك ان دى مهم لان الـ Cavernous sinus مستحيل تتشال بالجراحة
- لو فى Infrasellar extension ← هتوصل لـ sphenoid sinus, skull base
وممكن كمان توصل لـ ← nasopharynx

- ازاى "ببساطة" تعرف ان فى Lesion جوا الـ Cavernous sinus ← لو لقيت pituitary tumor lat. to z Carotid artery موجود

⑧ Sella

- Hage inside z Adenoma is 25-30 %
- Hage → MRI في ال → T_2 أبيض و T_1 أبيض

* Cavernous Sinus Invasion :- "موقع مرتبط"
- Abnormal tissue between the lat. wall of z sinus & z Carotid artery.
- Asymmetry between the 2 Cavernous sinuses.
- Serum prolactin is above 1000 ngm/ml "Nor. is 20 ngm/ml"

* pit. Adenoma Vs Meningioma "In the Cavernous Sinus" :-

	Adenoma	Meningioma
Carotid lumen	maintained	Cuffed or pressure on it

لأن ال meningioma مشهور انه بتخنق ال BVs وتقفل الكبار ال adenoma لأ

* Invasive pit. Adenoma :-
- الطبيعي ان ال pit. adenoma بتطلع فوق ال Sella مش بتعمل invasion لتحت
والكلمة دي invasive pit adenoma بيستخدم بدل من pit. Carcinoma
لأن ال Carcinoma كباثولوجي نادر جداً جداً جداً
وتخش في عظم ال sphenoid وتنزل لتحت.



- ممكن طبعاً انه تكبر لفوق ولتحت يعني تضرب ال optic Chiasma فوق
وتنزل كمان لل sphenoid تحت

- في lesions تانية في ال pit. بيتشخصوا على انهم Adenoma وبعدين طلعوا إصابات تانية
* pituitary Abscess :-
- محوره دلوقتي Fluid وبتعمل marginal enhancement ← ده ال abscess العادي
- في ال pit. مش بيعمل ال classic C/P of an abscess ← لأ بيعمل C/P of pit. hypofunctn
- الخلاصة ان اي حاجة هتشوفها هتقول انها Adenoma وتتعامل معاها على انها كده.

Sella

⊛ Rathke's cleft Cyst:-

- cyst "Inside" The sella
- lesion filled e' CSF
- No enhancement, No calcification D.D. e' suprasellar craniopharyngioma.

- المكان ال clasic بتاعها تحت ال stalk بتاع ال pit. ← ممكن ممكن في اي مكان.
- انت طبيعتها في اي حاجة هتقول انها Adenoma وفيها Cystic Component ولو اصغر من 1 cm هتقول انها micro-Adenoma "تفكر في Rathke cyst لو العيان معندوش اي tumor symptoms"
- The typical location is z pars intermedia ← pit. المحتة اللي في النص جوا ال

⊛ Pituitary Metastasis:- 1-5% of cancer patients.

- ظبعا هتشوف lesion في ال pit. هتقول عليها Adenoma ← هتبعين على باقي ال brain هتلاقي ← multiple lesions كتير متنشورة في ال brain هتفكر انه ممكن اللي في ال pituitary دي كمان واحدة من ال Secondaries اللي جاية الخ.
- وممكن تشاك برضو في ال 2ry لو العيان عنده lung or breat cancer وعنده 2ry في ال pit. "لأنه احتمال ال 2ry pit. اكبر من احتمال انتشار tumor واحد في ال lung والتاني في ال pit. ← لكن بالعادة ← كل شيء ممكن"
- Most of malignant pituitary lesions are 2ries bcoz pituitary carcinoma is very very rare.
- Symptoms are: "1" Diabetes Insipedus "Rare e' Adenoma"
  "2" panhypopituitarism.
  "3" Cranial n. palsy "3, 4 & 6"
  ↳ Common e' deposits.

49 min

Supra Sellar Structures

ايه هي الحاجات اللي فوق ال Sella

1) Diaphragma sallae
2) Suprasellar Cistern & the circle of wills
3) optic n. & Chiasma
4) Infundibular stalk
5) The Hypothalamus
6) Ant. part of the 3rd vent.

* في نقطتين CSF عندنا ← واحد عند ال infundibular stalk اسمها ←
The infundibular recess of the 3rd Ventricle. ①
The optic recess of the 3rd ventricle ② اسمها ← وواحد تاني عند ال optic chiasma
وده مهم جداً في ال hydrocephalus (c later)



* فاكر ال (m) اوال mammellary body اللي قلنا انه جزء من ال hypothalamus
واتكلمنا عنه في ال Sella ← انه فاكره وطبعاً فوق ال infundibular stalk ←
المسافه بين الاتنين اسمها ← Tuber Cenerium

* ال Hypothalamus في الأخر هتبقى كتله واحده ← لكنه موجود في المنطقه دي كل
فوق ال (m) وال stalk والكتله دي بعض ← من الآخر ← in the supra sellar region

* All suprasellar lesions are:- 5+4+3+2 = 14 ⑤ مشهور جداً
- children: craniopharyngioma, Hypothalamic Glioma.
- Adults: suprasellar extention of adenoma, Suprasellar meningioma.
- Aneurysm.
- Dermoid - Epidermoid - Arachnoid - Colloid ④ اخرهم oid
- Lipoma - Hamartoma of tuber Cenerium ③ اخرهم oma
- supra sellar Germinoma
- sarcoidosis - Secondaries ② واخرهم ②

اتنين اولهم ② واخرهم ②

53:50 min

Suprasellar Lesions

Adult:-
- Suprasellar extension of pituitary adenoma.
- Suprasellar meningioma.

Child :-
- Craniopharyngioma
- Hypothalamic glioma.

Aneurysms "Both Children & Adults" → 80% of suprasellar lesions.

Craniopharyngioma:-
- ليها 2 peaks ← واحد في الأطفال 6-10 yrs وواحد في الكبار ← أكبر من 50 سنة.
- الـ Clanic Craniopharyngioma ليها 3 مميزات
① Cystic Component ② Solid Component ③ Calcification.
في نوعين من الـ Craniopharyngioma نوع Common في الأطفال ونوع less Common في الكبار.

Admantinomatous type	Squamous papillary type
more Common	less Common
Calcium	less or no Calcium
Cyst is always present	Usually Solid
lobulated shape	Rounded shape
Common in Children	Common in adults
+ve vascular enhancement	-ve enhancement
Usually Recurrent	Rare recurrence

- الـ squamous papillary type of Craniopharyngioma هو عبارة عن مجموعة من الشبه
الـ hypothamic glioma يحدث بكثرة في الكبار مش في الأطفال

- الـ cystic part ده جواه fluid فبيكون ابيض T_2 واسود T_1 ← الـ fluid ابيض غالباً
بيكون ابيض T_1 وابيض T_2 لأن الـ fluid ده بيكون فيه oily, fatty Component

- لو عاوز تشوف الـ Calcium ← طبعاً الـ CT احسن بكتير من الـ MRI

- لو عندنا منطقة الـ Solid component هتاخد صبغة وكمان الـ wall of cystic part

D.D.

Rathke's cleft cyst	Craniopharyngioma
* Cyst inside ε sella	* Usually suprasellar
"Never a pure suprasellar lesion"	"may extend down to ε sella"
* No Solid Component	* Solid Component is present
3 NO * No Enhancement	* Both Solid part & wall of cystic part
* No Calcium	* Calcium is Common
* Main lesion inside ε sella	* Main lesion is suprasellar

⊛ Optic & Hypothalamic Glioma:-

- عبارة عن suprasellar lesion بتطلع من الـ hypothalamus في الأطفال

- الاختلاف عن الـ Craniopharyngioma :-
1- No cystic Component
2- No Calcification
3- All the lesion is solid & homogeneous enhancement.

- في الـ CT ← isodense زي الـ brain وبعد الصبغة homogenous.
- في الـ MRI ← في الـ T_1 اسود "رمادي" وفي الـ T_2 ابيض و PC ← homog.

- خلي بالك لو لقيت lesion طالعة من مكان تاني فوق الـ pituitary ومش منزل وعشان كده بتشوف الـ stalk والـ pituitary لوحدهم وفوقيهم الـ lesion زي رقم "8"

Hypothalamic Glioma	Craniopharyngioma
* Solid lesion	* Cystic Component
* No Ca.	* Ca is Common
* Low signal T_1 اسود	* High signal T_1 "Fatty content"
* Hetero / Homo enhancement	* enhancement of ∈ solid part
* infiltrates visual tracts, brain stem & Thalami	* No infiltration
* 20-50% ass. c' NF I	* No Assossiation

® Neurofibromatosis Type I:-

- Autosomal dominant disorder (AD) "1:2500 births" !!!
- About 50% of patients have family history.
- About 50% of cases have abnormal neuroimaging.
- Lesions along the visual pathway

- ال pathway بيبدأ في ال Orbit بعدين يعدي suprasellar ← تمشي جنب ال Thalamus ← تروح لل occiptal lobe ، وال NF I lesion ممكن تيجي في أي مكان في ال pathway ده.

- ال lesions دي ممكن تكون ← Hamartomas ومش بتكون Gliomas

® Course:
- optic nn.
- Brain stem
- Basal Ganglia
- Dentate nuclei "in ∈ cerebellum"
- periventricular white matter

- كل ال lesions سواء Hamartomas, Glioma الا تنير اسود T_1 وابيض T_2 لكن الفرق في ال enhancement ال hamartoma مفيش enhancement وال Glioma بتاخد صبغة وده اول فرق

⊛ Hamartoma → No Oedema
No Mass Effect
No Enhancement

- ممكن ال lesions بتاعت ال NF I تطلع من ال optic nerve تحت وتعمل ← IntraCranial Extension جوا ال Brain في ال occipital lobe فوق وورا ← وال lesions هتشوفها في ال pathway من ال orbit لل Cortex فوق. وده غالباً بيكون لو الحالة affects bilat. optic n.

- ال NF I ممكن تتلخبط بيزل وبين ال lymphoma لكن الفرق ان ال NF I بيطلع في ال optic pathway فقط لكن ال lymphoma بتطلع وتنتشر ال lesions في كل حتة في ال brain ← ده غير سن الإصابة وال immune condition ← ال NF I في الأطفال بالأساس وما لها شي دعوة بال imm. + لكن ال lymphoma في الكبار وخاصة imm. ↓

⊛ Suprasellar Extension of pituitary Adenoma:-
ال suprasellar ما قلنا ان ال adenoma لما بتكبر بتطلع لفوق وليها ٣ مراحل ← CBU

⊛ Suprasellar Meningioma:- "15-25% of meningiomas"
* Criteria of meningioma:-
1- Homogenous enhancement.
2- Calcification.
3- Bone sclerosis.
4- Dural tail.
* 2nd Commen suprasellar tumor in adults.
* Arise from sphenoid ridge, diaphragma or tuberculum sellae.
* shows lobulated outline & strong enhancement.

- خلي بالك ان ال suprasellar meningioma ممكن طالعه من ال pituitary نفسها ← لأن دي طالعه من structure تاني غير ال pit, وعشان كده هتشوف خط حايل فوق او line of demarcation بين ال pit, وال meningioma وده هيكون اوضح مع حقن الصبغة لأن ال meningioma بتاخد الصبغة وبشده ← strongly enhanced

- ال meningioma بتعمل رغوا رقم 8 لكن في ال Adults * افتكر ان ال optic & Hypothalamic Glioma → figure of 8 in children.

Pituitary Adenoma	Suprasellar Meningioma
No demarcatn bet. lesion & pit.	line of demarcatn → figure of 8
MRS: ↑ phosphate monoester peak	less ↑ than adenoma

(*) Suprasellar Aneurysm:- (قبل ما نبدأ هنا راجعوا في ال Aneurysms of brain)
بتطلع غالباً عند ال bifurcation of BVs ← عند ال Circle of Willis في ال Suprasellar area وغالباً بتطلع بعيد عن ال midline * على جانب ال midline
- Aneurysm shows homogenous enhancement except there is a thrombus.
- Calcification is frequent.

- التفرقة بين ال adenoma وال aneurysm صعب في بعض الحالات لدرجة ان الراديولوجيين المخ بيشكوا ال lesion بأكمله ← لو طلعت دم يبقى دي aneurysm لو لأ يبقى دي adenoma

- زمان بأيام الأشعة كان في حاجة اسمها Selective Caretid Angiography ← الحاليا بقى بيفرد وقتها وتدخل جوا ال Caretid وتحقن صبغة لكن دلوقتي عندنا CT-Angio وال MRA
- أيضاً في ال T2 بتشوف شكل Wherly او متموج بسبب ال flow جواها.

[redacted]

⊛ Suprasellar dermoid Cyst:-

- ال Dermoid تعرفه من ال Calcium وال fat.
- تعرف ازاى الفرق بين ال fat وال CSF ← فرق ال density او ال MRI هيفرق طبعاً
- لازم تدوز على leakage of fat inside sub-arachnoid space ← مشهوره فى الامتحانات
- رابع ← "Intracranial cystic lesions" فى ال brain.
- تفرقها ازاى من ال lipoma : ال lipoma مجرد fat فقط لكن ال dermoid ← فيه fat وحاجات تانيه متلخبطه معاها.

⊛ Suprasellar Epidermoid Cyst:-

- lobulated out line
- calcification in z wall
- FLAIR : Content isn't CSF

] D.D. c' arachnoid cyst

والتفرقه النهائيه بال Diffusion ال arachnoid فيه restriction وال Epidermoid ← free

⊛ Tuber Cinereum Hamartoma:-

مشهوره جداً جداً فى الامتحانات

- slowly growing neoplastic lesion
- Boys > Girls ☹
- C/P: precocious puberty & seizures.
- enhancement ولا Ca ومفيش لا small size "2cm" عباره عن "عنبه" صغيره كده
- سهل جداً انك تشخصه فى ال Sagittal وصعب جداً جداً فى ال Coronal وال axial.

⊛ Colloid Cyst:-

- ده Cyst ليه مكان مميز لونه ابيض لو حتته صبغه مش بياخد صبغه "تكسر فى ال MRI ← شكله متغير ← تكسر عمره ما ياخد صبغه"
- التشخيص بالمكان Ant. part, Midline, 3rd ventricle

⊛ Supra & Infrasellar metastasis:-

- لو الحياه معروف ان عنده lung, breast زى مثلاً او ال melanoma طبعاً ← دول بيروحوا ال 2ry فى اماكن غريبه جداً زى ال optic chiasma مثلاً
- لو عندك كمان multiple lesions فى ال brain هتفكر اكتر فى ال 2ry
- لو مفيش غير lesion واحده وانت مش عارف (مفيش 1ry) مبقى تقول ان دى Glioma طبعاً.

⊛ Suprasellar Germinoma "Ectopic pinealoma":

- مش هتعرف تشخص الا لو ال pineal body ← lesion فيه هو كمان
- عبارة عن suprasellar mass ليها ال pattern of enhancement في ال ... السنيد "تكون غالباً في الأطفال" ← تكون معاها lesion تانية وراء في ال pineal body
- هنكررها تاني في ال pineal body tumors ←
- طب لو مفيش lesion تانية في ال pineal body هتشخص إيه؟!!
لو طفل صغير ← Hypothalamic Glioma ولو كبير ← Glioma

N.B. other Germ cell Carcinoma:- سؤال شفوي مشهور

- Embryonal cell Carcinoma
- Yolk sac tumors
- Chorio carcinoma
- Teratoma

⊛ suprasellar lipoma:-

- كوده مليانة fat في ال CT وال MRI ولو عملت fat suppression images هتلاقي ال fat اتحرق .. غالباً بتكون جنب ال mamillary body ⇐

⊛ Supra sellar Granuloma:- mainly Sarcoidosis

- بتجي في ال stalk وفي ال chiasma بالأساس
- ال stalk بتكون تخين وواخد صبغة وال chiasma فيها نقط برضوا واخدة صبغة
- في حاجات تانية كتير غير ال Sarcoidosis بتخلي ال stalk تخين زي ال histocytosis وال lymphocytic hypophysitis لكن ال sarcoidosis هو اشهرهم واوسعهم انتشاراً
- ممكن برضوا Glioma و 2ry in the stalk

⊛ Suprasellar Hot spot:- مهم جداً

- subacute hage "Thrombosed BV" تاني اشهر سبب
- Ectopic Post pit "neurohypophysis" اشهر سبب
- Craniopharyngioma "Small sized lesion"
- Lipoma "small lipoma"
- Dermoid cyst "small cyst"

نقطة بيضا في ال T1 "غير صبغة"

1:27:14 min

Parasellar Structures

Cavernous Sinus & its Contents:-

1) Internal Carotid artery.
2) Cranial nerves III, IV & V (ophthalmic, maximillary) & VI (3, 4, 5, 6)
3) Dura
4) Bones

الخط اسماه ال Cr. nn. زي اسمك

ال Coronal اهم حاجه عشان تشوف الخط فوق كويس ولازم تكبر تروح على شمال تاول
تشوف ← shaddows بتاعت ال cranial nerves مش فعلياً صعب جداً انك
تعرف تحددهم

اي حاجه بتطلع من ال parasellar area ← ممكن يعمل ال extention عشان كده
لازم تعرف هيه جاية من فين وايه الحاجات اللي حواليه

parasellar lesions may extend to:-
1) Ant.: into the orbital apex
2) Med.: into the sella
3) posterior: into the prepontine cistern → فاكرها من الباب ال brain ← اللي حواليها
& the post. fossa ال basilar a.

N.B. Assessment of the orbit is v.v. important for tumor extention, proptosis & dilated veins

Lesions are:-

- Meningioma
- Trigeminal schwannoma
- Carotid Cavernous fistula
- Cavernous Sinus Thrombosis
- Chordoma
- 2ries "mainly breast & melanoma"

2013

- Meningioma
- 2ries
- Trigeminal Neuroma
- Chordoma
- Carotid-Cavernous fistula
- CST Cavernous sinus Thrombosis.

1:29:40 min

Parasellar lesions

⊛ parasellar Meningioma:-

- Homogeneously enhanced lesion — زي أي meningioma عادية قولناها
- Calcification is Common
- Bone sclerosis → bone window in CT
- Dural tail.

غالباً بتضغط على الـ BVs وتقفلها كمان

في الـ MRI ← الـ bone اسود طبعاً ← بيعمل على الـ bone marrow جوا وبيعمل على الـ Surface

وقارنه بالناحية التانية "لو Nor. طبعاً" هتلاقي الـ Surface ← irregular ← sclerosis

⊛ Trigeminal Nerve schwannoma:-

- بتطلع في الـ parasellar area عشان الـ Trigeminal ganglion اللي الـ Gasserian ganglion موجودة وراء الـ Cavernous sinus في حتة صغيرة ومحندقة كده اسمها Mickel's Cave

⊛ Diagnostic landmarks:-

عشان تفرقها عن الـ meningioma

1. Involvement of the Gasserian ganglion — "دورها في الـ Cavernous" الأهم والأهم
2. Dumble Configuration in the post. fossa

لأن الـ Trigeminal بيطلع من الـ brain stem وبيشق في الـ Cerebello pontine angle Cistern "راجع الـ MRI brain anatomy" ← وبعدين بيخرج الـ Skull base وبيطلع في الـ parasellar area بيكون شكل الـ lesion

3. Extension through the widened skull base foramina

الـ tumor بيطلع برا الـ Skull زي ما قلنا ← هتلاقيه في الـ Coronal أحسن بكتير

Parasellar Chordoma :-

- واحد من الـ Skull base tumors اللي ممكن يكون طالع تحت الـ sella او جنب الـ sella
- الـ Chordoma ليها مميزات كتيرة جداً، أهمها :-

* C.T. : Bone destruction "Bone window"
* Others : T_2 WIs : marked hyperintense lesion fluid (أبيض قوي زي الـ CSF ← طب تعرف ازاي ← الحقن صبغة ← هتاخد صبغة ← يبقى lesion ← أسود T_1 وأبيض T_2 "نفس بياض الـ CSF" وبتاخد صبغة كمان ← تفكر في الـ Chordoma قوي.

Carotid Cavernous fistula :-

- اتشرحت قبل كده في الـ IC Vascular lesions وفي الـ Interventional كمان
- أشهر vein بيكبر هو الـ sup. ophthalmic vein.

- May be Unilat. or bilat.
- May be traumatic "2 Comment" or spontaneous.
- هتلاقي homogenously enh. mass والـ sup. ophthalmic v. كبير ← ممكن قوي تتلخبط بيه وبين الـ meningioma بس الفرق بالأساس هو الـ sup. ophthalmic v. ← sella عشان كده قلنا الـ orbit في الحالات الـ
- الـ orbit تبص على الـ

Cavernous Sinus Thrombosis "CST" :-

- الـ C.S. نفسها مقفولة بـ Thrombus فلما تحقن صبغة ← مش هتاخد صبغة ← ممكن الـ artery اللي جواها هتاخد صبغة عادي
- الـ veins هتكون dilated ممكن أقل بكتير من الـ fistula لأن الـ CST *
الـ sinus مجرد اتقفلت ممكن في الـ fistula دي pressure كبير جداً من الـ ICA
مضغطة على الـ veins ← hugely dilated > CST

خالد عمار وعلي

Notes

- Parapharyngeal
- Salivary Glands
- Larynx
- PNS →
- Tongue & floor of mouth

Neck Imaging

parapharyngeal spaces

Neck Anatomy
- Suprahyoid structures (parapharyngeal spaces)
- Infrahyoid structures (larynx, Thyroid, Misc, etc...)

* Def. of paraphryngeal space :-
- Fat Containing triangular space lat. to the pharynx
- Extends from base of skull to the oropharynx (nasopharynx, laryngopharynx) ← ماأوشى دعوبال

* Contents : * Arteries : Ascending pharyngeal
  Internal maxillary
  * Veins : pharyngeal vv.
  * Nerves : branches of the mandibular n.

هيتن بنشوف اي حاجه منهم في الأشعه

Lipoma — extention from the pharynx

هحكي بالك انه نادر جدا انك تلاقي lesion طالعه من ال para-space زي ال lipoma لكن غالباً بتكون ال lesion في مكان قريب وتوصل له

* في ال MRI هيبان ابيض في ال T_1 وبسود في ال T_2 "لانه fat"

* هيتن حاجه اسمها scan of paraphryngeal spaces تحديداً
بكون في ال scan ال oropharynx او ال nasopharynx وتقريباً هي نفس ال scanning area بتاعت ال para-spaces.

Suprahyoid PPS

⊛ Scanning: بنعمل الاتنين: axial & Coronal

* Axial: from inf. border of mandible up to the skull base

* Coronal: from the spine post. → Ant. up to end of oropharynx

* Cuts: 5 mm is the standard

* Contrast injection. (كل ال H&N بنحقن Contrast وتتميز هنا PNS petrous)

في خلاف تعليق انه الاحسن MRI Vs C.T. ← كل واحد ليه ميزات وعيوب

C.T.	MRI
* Bone erosion	* No bone artifact
* Calcification	* Superior Contrast Resolution
* Hyperostosis i.e. bone sclerosis	* Vascular imaging (MRA i.e. no need for Cont.)
	* Direct multiplanar imaging

- مدوح محفوظ بيقول ان رأيه الشخصي ← اسأل فيه مشكلة العيان لو في ال Tonsills, Nasopharynx, Oropharynx ← ال C.T. هيؤدي الغرض كويس
لكن لو المشكلة في ال Salivary glands ← الأحسن هو ال MRI لانه هيوضح ال Gland ولو فيه Tumors أو Lesion تانية.

- كمان مدوح محفوظ: "ربنا يبارك لهيارب" بيقول انك لو مش متخصص قوي في المنطقة دي H&N لان ال anatomy بتاعها صعب جدا ← اطلب C.T. احسن لان ال MRI هيبين لك تفاصيل كل ال soft tissue وانت اصلا ماشي بالركه في المنطقة دي ← فانت عاوز landmarks واضحة تمشي وراها فهنا ال C.T. احسن لك

N.B. presenting symptoms: All ENT symptoms "sore throat, tonsillitis etc"
+ cranial n. affection + neck swelling.

② Suprahyoid (PPS)

Anatomy of The parapharyngeal spaces PPS

هتبص على ال Cut ← هنا ال paraph. space نفسه landmark لينا
"paraph space → ⊙ ⊙ ⊙ ← pharynx ال" عبارة عن حتة سودا على الناحية جنب ال
وفي relations في ال 4 اتجاهات حول ال paraph. sp. لازم تترقم زي ما هي

Ant. Relations :-

Antrolateral Aspect (Infratemporal fossa) :- "Masticator Space"

* أول حاجة واضحة ومميزة Ramus of mandible وجنبه ال Temporalis m.
* تاني حاجة برضو واضحة med. ⇄ ptrygoid plates lat.

med. & lat. ptrygoid ~~[illegible]~~ muscle ال lat. طالع من ال العضلة المشهورة
* من برة طالع غطاها هو كله ال masseter m.
* في وهو وهو ال branches of 3 mandibular n. ده اللي انا تشوفه
* في كمان fat ورا ال maxillary antrum ده مهم جدا انك تبص عليه عشان لو في mass ودخلت في المنطقة دي ولازم الجراح يعرف قبل العملية ال fat ده هيعمل له invasion
ولا لأ. ← scientifically ⊛ يعني لو هنكتبه

Masticator space :- mastication ده فيه ال m. بتاعت ال

1- Muscles of mastication: Masseter, Temporalis, med. & lat. ptrygoid mm.
2- Ramus of the mandible
3- Branches of the mandibular n.
4- fat behind the antral wall (max. antrum ال maxillary sinus اسمه ضرا)

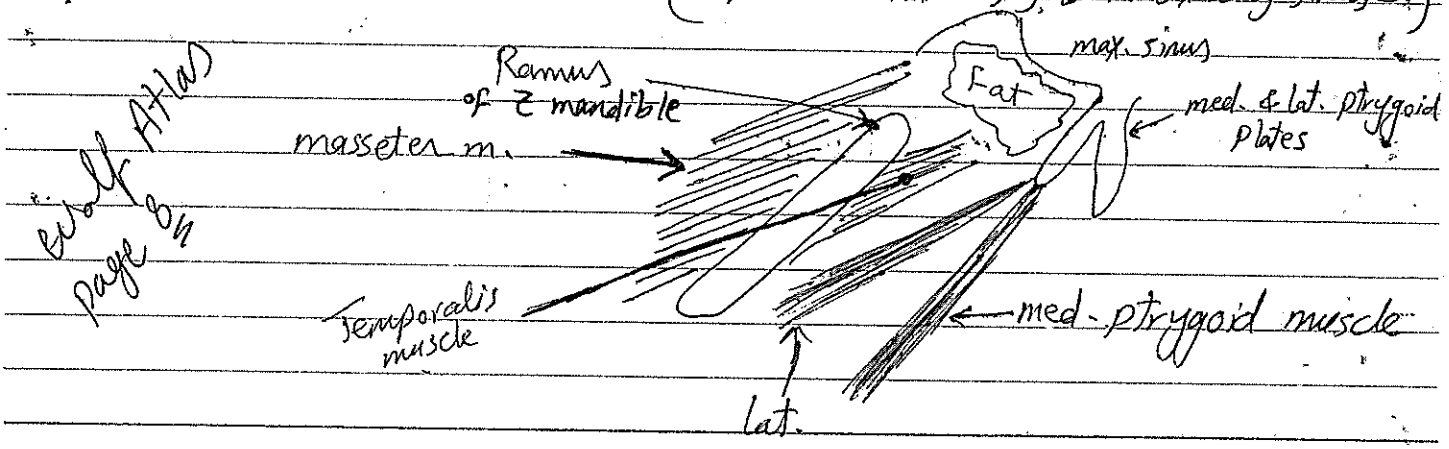

Wolf Atlas page 64

3 Suprahyoid PPS

Post.

(x) Postrolateral Aspect "parotid space" :-

(1) Stylomandibular Tunnel :- "Post. Aspect"

spine ↔ عندنا حاجتين واضحين

ramus ← اخرهما مدورا

في النص هنالك في ال Styloid process قاسمه المسافة بين spine & ramus of mandible

الى نصيبه الى قدام ← ال Stylomandibular Tunnel

ramus

styloid

- وال Tunnel ده يعتبر Lat. PPS ويحتوي على ال deep lobe of parotid

ومعاه vein مشعور جدا ← ال Retromandibular vein

- في حاجات تانية في الاناتومي العادي الا انها مش بتبان في الأشعة زي facial n., facial a.

- Normal (non-enlarged) LNs

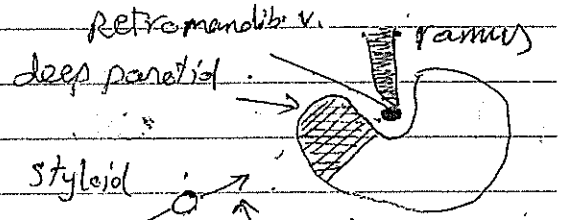

So stylomandibular tunnel contains :-

1- Deep part of the parotid gland

2- Retromandibular vein

3- External Carotid artery

4- Facial nerve

5- LNs



(B) Retro (Post) Styloid space or The Carotid Canal :-

جوه ال Carotid sheath طبعا في ال Internal Carotid artery

Internal jugular vein, Cranial nerves 9, 10, 11 & 12, sympathetic plexus

& LNs pathelogy في ال LNs الاول ال nerves مش بنشوف ال

So Carotid Canal Contains :-

1- ICA

2- IJV

3- Cr. nn. 9 → 12

4- LNs

5- sympathetic plexus

مش هنشوف الا ال ICA & IJV.

(4) Suprahyoid. (PPS)

⊛ Medial Aspect of The PPS :-

± pharyngeal mucosal space :-

mucosa ... pharynx وال pharynx ...

fascia ... deep contents of neck & face وال mucosa ...

V. Thick fascia → pharyngobasilar fascia

V. important to : - Maintain patent air way

- prevent pharyngeal infection from spreading into the deep structures. (... infection ...)

Aggressive infections, Tumors ← ...

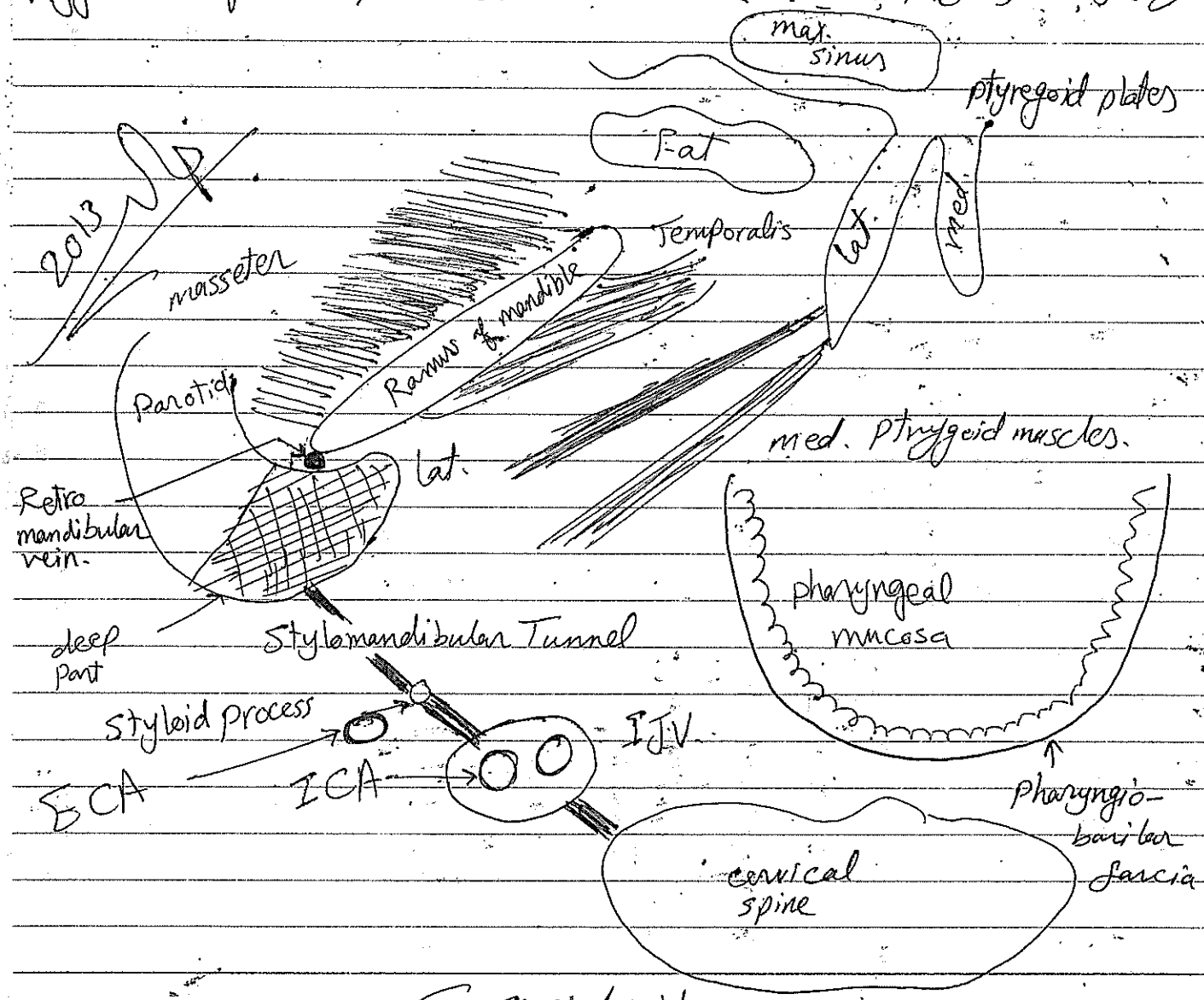

5 suprahyoid PPS

Anatomy of The Parapharyngeal space

1:19 min

Ant. - lat. Relations (Infratemporal fossa)

1. Muscles of mastication
   * Masseter * Temporalis
   * med. * lat. pterygoid mm.
2. Ramus of mandible
3. fat behind The antrum
4. Brs of mandibular n.



mandiblar lesions eg. osteoSarcoma

muscles : NHL & Rhabdomyosarcoma

Post. - lat. Relations

Stylohyoid Tunnel

1. Deep part of parotid
2. Retromandibular v.
3. E.C.A.
4. Facial n.
5. LN.



From z. parotid :- (3) (2)

Bg : pleomorphic Adenoma

Mal. : Carcinoma

Retrostyloid space (Carotid Canal)

1. ICA
2. IJV
3. Cr n. 9, 10, 11 & 12
4. LNs

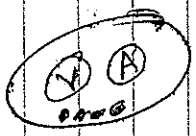

- Glomus tumor
  - ↳ Carotid body tumor
  - ↳ Glomus jugulare
- LNopathy
- Neurofibroma or Schwannoma

Med. Aspec

Pharyngobasilar fascia

(NPC, OPC, lymphoma Rhabdomyosarcoma)

Bg lesions

- Tornwaldt's cyst
- Adenoids
- NP Angiofibroma
- Tonsillitis

Tonsillar carcinoma "OPC"

(6) suprahyoid

(PPS)

2012
2013

15 : 40 min

Pathology of PPS

حسب ال lesion طالعة منين ال Fat هيتحرك مثلاً لو ال lesion طالعة من ال med. هتحرك
ال Fat لبرا ولو ال lesion طالعة من Ant. هتزق ال Fat لورا وهكذا

- 98 % of masses arising med. to the PPS are Carcinoma.
  - ↳ 80% are squamous cell carcinoma.
  - ↳ 18 % others eg. adenoid cystic carcinoma, mucoepidermoid car.
- 2 % lymphoma & sarcoma "children"
- V. rare: Angiofibroma, melanoma.

Notes

7. suprahyoid PPS

18 min

Nasopharyngeal Anatomy

في ال Nasopharynx (NPx) في حتة مكعبة كده جنب ال PPS
اسمها Torus Tubaris (T.T.) وده عبارة عن عضلتين Tensor & elevator palati mm.
قدام ال (T.T.) في ال Eustachian tube (E.T.) ونزل لها في ال Fossa of Rossen-Muller.
بين ال Tensor & elevator palati mm (بين العضلتين) في ال MRI في خط رفيع من ال Fat يفصل بين العضلتين (مش بيظهر في ال C.T.) وده مهم في حالات ال early detection of nasopharyngeal carcinoma i.e. This fat plane is the 1st change in NP Ca.



19:30 min

Nasopharyngeal Carcinoma NPC

عبارة عن mass طالعة من ال wall of pharynx وغالبة من الناحية ال med. على ال PPS

* Clinical Triad Δ:-
1) Asymptomatic mass at LN.
2) Hearing loss at otitis media "in adults"
3) Bloody nasal discharge.

* C/P: mass in z lat. wall of z nasopharynx.
* Before age of 50 yrs ♂ > ♀ ☹
* Strong relationship è Epstein-Barr virus.

- أول حاجة تعرف إنه Nasopharynx بأنك تلاقي الـ pharynx متوصل بالـ Nose
والى تحتيه هيكون الـ Oropharynx
- هتلاقي الـ mass طالعة من الـ lat. wall وحواليه الـ fat تماماً اللي lat. لها.
- أووعى تنسى إنك تبص في ودن العيان وخاصة الـ Bone window ← Middle ear
عشان الـ Otitis media 2ry to Nasopharyngeal Carcinoma
- مهم جداً إنك تبص على ← Cervical LNs بعد ما تقدم صورة "سواء CT أو MRI"
← بنور على الـ LNs في الـ neck في ثلاثة
1) تحت الـ Chin of mandible وده الـ submental group of LNs
2) جنب الـ submandibular salivary gland
3) تحت الـ sternomastoid muscle ← الطبيعي إنك مش هتشوف LNs إلا
لو حصل لها enlargement

- في الـ MRI هتلاقي mass لونها أسود T_1 وأبيض T_2 وبتاخد صبغة post contrast
ولو بصيت في ودن العيان هتلاقي secretions من الـ otitis media وهتكون
لونها أسود T_1 وأبيض T_2 طبعاً

* Role of MRI : MRI is superior only in :-
1) obliteration of z fat strip between z tensor & levator palatinum in T_1 WIs
2) Extension into the PPS
3) obliteration of z fat plane between the NP & z paravertebral muscles.
- فهي بالك إن الـ obliteration of fat ممكن يحصل مع الـ Inf. برضوا ← لكن إنت
لازم تعتبره tumor إلا إثبات العكس.
- زمان كان مهم جداً إنك تعرف الـ tumor وصل الـ paravertebral fat ولا لأ لأنه لو
كان وصل العيان هيأخد إشعاع radiotherapy ومش هيعمل عملية ولو موصلش هيعمل عملية
فكده الكلام ده أقل أهمية حالياً لأن كله بيأخد radiotherapy ودور العمليات أقل بكتير

* Staging of NPC :-

الـ staging مش هيفرق في العلاج على الإطلاق
تقريبا نفس الـ staging في كل الـ tumors اللي في الـ Neck

* T_1: Confined to z nasopharynx
* T_2: Extension to the oropharynx or the nasal fossa
* T_3: Extension to the bone or paranasal sinuses.
* T_4: Intracranial or intra-orbital extension

عبارة عن تسمية لـ anatomy

(*) Report of NPC :-

- Ill defined soft tissue mass is seen infiltrating "Rt or Lt" side of nasopharynx & obliterating fossa of Rossen Muller & Eustacian tube
- Tumor Extends ant. into the nasal fossa thru the post. nares, extension into the ptrygoid fossa è destruction of z ptrygoid plates,
- Extension into the post. wall of z maxillary sinus, extention into z fat of z infratemperal fossa "lat. to z max. sinus" ± Extension to The prevertebral muscles ± Erosion of z vertebrae
- Tumor Extends medially crossing the midline, infiltrating the NP of the other side
- Tumor Extends laterally, encearaching on the PPS, affecting or invading both med. & lat. ptrygoid muscles & temporalis muscle ± Erosion of the bony ramus of z mandible
- No sup. extension either intra-orbital or intracranial.
- No inf. extension to the oropharynx
- Affection of Cervical LNs
- Middle ear affection : 2ry otitis media

هيقولك انت بتتكلم على ① الـ Tumer نفسه وتوصيفه قبل وبعد العينة
② الـ Extension بتاعه في الـ 6 اتجاهات
med., lat., Ant., post., sup. & Inf. extension
③ بتتكلم على الـ LNs "3 مجموعات معينة"
④ بتتكلم على الـ ME Cavity

(10) Suprahyoid (PPS)

⊛ Other Nasopharyngeal Malignancy:-

⊛ lymphoma:- 20%

- كل ما كان سن العيان صغير كل ما كان احتمال ال lymphoma اكبر من ال NP carcinoma
فيها ال enlarged LN ← "متورمة"

⊛ Rhabdomyosarcoma:- غالباً في الأطفال اقل من 10 سنين

- The most commen sarcoma of H&N.
- Blood metastasis is the commonest "Sarcoma" أقل
لما يشاهدوه او لقيت mass in NP ومفيش معاها LN، يبقى غالباً ده sarcoma

D.D.: NPC, Angiofibroma, NH lymphoma.

Benign Nasopharyngeal lesions

⊛ Tornwaldt's cyst:-

- Mucous retention cyst.
- In the midline of NP between the prevertebral muscles.
- لو فيه fluid هيكون اسود T_1 وابيض T_2
ولو فيه mucous هيكون اميل للابيض T_1 وابيض قوي T_2
وطبعاً لو اتعفنت صبغة مش هيا فرصبغة لأنه cyst.

- كل اهميته انك لما بتشوفه بتعمل تفريق وتحرك كتير وهو في الآخر جاية مالهاش اي تلاتيه لازمه وغالباً بيكون accidentally discovered.

⊛ Adenoids:-

اللحمية بتاعت ال ENT
طبيعي في الأطفال لأن ال nasopharynx عندهم فيه وصغير
- بتتعمل اصلاً X-Ray لا CT ولا MRI ← لكن ممكن تشوفها بالصدفة فيهم.

⊛ Nasopharyngeal Angiofibroma:-

- Benign tumor — Highly Vascular lesion — In NP.
- مشهور في سن العشرين 18, 19, 20, 21 yrs.
غالباً بيجي في الأولاد "زمان كانوا بيقولوا انه في الأولاد فقط لكن في حالات نادرة جداً في البنات"

- The classic c/p is: Epistaxis in 20 yrs boy.

- مكانه كلاسيكي في ال CT عند ال sphenopalatine foramen ←
وده مكان التقاء ال pterygoid plates بال maxillary sinus سوريا

ال Tumor بيكون متوسع عند ال sphenopalatine foramen ←
لو حقنت صبغة هتلاقيه highly vascular.

- مميز قوي في الأنف والأذن بال Extension بتاعه ← لبرا عند ال infratemporal fossa ولفوق لحد ال sphenoid sinuses "حالة مرضية اللي شفتها"

- غالباً بيعملوا preoperative angiography & embolization عشان نقلل ال hage.

46 min

Oropharynx Anatomy

- في ال nasopharynx كان عندنا معالم Torus Tubarius, E.T. & fossa of Rosenmuller
هنا معندناش features معينة ← لانه عبارة عن Tubular structure وموجود
med. to the parapharyngeal space.

⊛ Tonsillitis:-

- Bilat. "usually symmetrical" enlarged tonsills e' abnormal signal.
ليه دي Tonsillitis مش Tonsillar Carcinoma ← كالاجابة ← رقم واحد هو ال clinical picture
تاني حاجة ال bilat. sym. enlargement تالت حاجة size & extent of lymphadenopathy
للأسف Tonsillitis بتكون معاها LN pathy لكن طبعاً ال Carcinoma أعنف بكتير قوي
بتكون سودا "رمادي" T_1 وابيض T_2

⊛ Oropharyngeal Carcinoma:- "OPC"

هتلاقي عندك " mass موجوده ← med. to the PPS fat "زي ال "NPC"
بالظبط تكون لتحت عند ال Oropharynx وكمان بتيجي extend زي ال NPC
وغالباً مرضوا بتكون Squamous cell Carcinoma هي كمان

- في خلاف تقليدي بين دكاترة الأشعة ودكاترة الأنف والأذن ← ازاي تفرق بين
NPC نزل لتحت في ال Oropharynx وبين OPC طلع لفوق ال nasopharynx
احنا كدكاترة اشعة معندناش غير طريقة واحدة وهي Main bulk of Z tumor
فيه ← فوق اصلاً ونزلت لتحت ولا تحت أصلاً وطلعت لفوق.

- خلي بالك ان التفرقة بين ال NPC وال OPC مهمة لأن ال NPC زي ما قلنا
بنعالجه بال Radiotherapy وال OPC بنعالجه أساساً بالجراحة والتفرقة الفعلية لن
تحدث الا بال Biopsy

(13. suprahyoid (PPS

⊛ Oropharyngeal Non-Hodgkin Lymphoma:-

- الأصل في أي عيانة عنده Oropharyngeal mass وكمان عنده Enlarged cervical LNs
تقول رقم واحد ورقم اتنين ورقم 50 ورقم 98 ابدي Carcinoma رقم 99, 100
تقول ابدي ممكن تكون NHL لأن نسبة ال Car لل NHL 98 : 2

⊛ Tonsillar Carcinoma:-

تشكل غيرك طاعيانة كبير في السن يشتكي من الوز وكمان لو ناحية واحدة Unilat., old age
يبقى دي غالباً مش Tonsillitis خاصة لو فيها malignant cervical lymphadenopathy
طب إيه الفرق بين ال OPC وال Tonsillar Carcinoma ← صعب في كتير من الحالات
ممكن بالشبه والمكان تعرفك لكن لو قلت على الاتنين OPC انت عدال العيب
طالما هتقول ال extent بتاعك وال LNs وهكذا
"د. ممدوح بيقول اووعى تقول كلمة subcentemetric lymphadenopathy لأن عشان LN
يكون ليك لازمة لازم تكون أكبر من 1cm ولو أقل من 1cm متعلقش على أصلاً"
- ممكن طبعاً يطلع في ال Tonsills ← NHL لأن ال lymphoid tissue
ممكن تكون Bilat. الا أن هتفرق عن ال Tonsillitis أولاً في سن
العيانة ثانياً في ال symmetry, ثالثاً في ال LNs والأهم كالعادة في ال C/P

58 min

Lateral Aspect pathology
"pathology of The parotid space"

"lobe"

- المصدر الأساسي لأي lesion هيكون غالباً Deep part of the parotid gland
- طبعاً في ناس بتعب الفلسفة الفاضية وتقولك في minor salivary gland في المنطقة الضيقة
وي لكن دي ناس عندها فراغ ما لهش والاتنين في الآخر Lesions from salivary origin

- معظم ال lesions اللي بتطلع هنا بتكون Malignant لكن طبعاً ممكن Benign lesions
← كل الحاجات ال Bg & Mal. بتاعت ال salivary glands بتطلع هنا.
- أشهر حاجة Bg هي ال pleomorphic Adenoma وأشهر حاجة mal. هي ال Carcinoma
وخلي بالك من غير علامات واضحة لل Aggressive malignancy صعب جداً بالأشعة
قرر هل ال mass دي Bg or Mal. ← "c salivary glands"

⊛ pleomorphic Adenoma:-
- Arising from deep lobe of z parotid
- The commonest Bg lesion in this space

⊛ Adenoid Cystic Carcinoma:-
خلي بالك انك هتقول ايه دي Carcinoma وخلاص وتطلع بال Biopsy زي ما تطلع

أي lesion بتطلع في ال lat. Aspect بتزق ال PPS لجوا ناحية ال pharynx
وبتضغط عليه أو بتعمل له invasion حسب شدة ال lesion ← أهم حاجة انك تعرف
إن ال mass دي طالعة من ال deep lobe of z parotid لأنه ده 99% من التشخيص.

Antrolateral Aspect
Masticator Space

هاد عندنا فيه: Ramus of mandible (1), Ptrygoid mm. (2) & Maxillary antrum (3)
وال lesion اللي بتطلع منه هتنزل على ال fat من قدام ولأنه مكانه واضح ومميز
ال fat هنا مش مهم قوي انك تدور عليه

⊛ Mandibular Osteosarcoma:-
دي lesion كبيرة طالعة من ال ramus وال osteosarcoma مميزه جداً
بال Sun rays trabeculations بتاعتها ومشهور انها بتطلع في ال mandible

⊛ NHL of the Ptrygoid Muscles:-
في حاجتين بيطلعوا من ال muscles في الأطفال: NHL او Rhabdomyosarcoma
هنعيد الكلام ده بالتفصيل مع ال mandibular lesions

Postro-lat. Aspect
Post Styloid space

- ال Carotid space ده فيه: ICA, IJV, Cr nn. 9→12, symp. plexus & LNs
- ال lesions اللي هتطلع في المكان ده ← هتزور ال fat لقدام، اشهر 3 lesions
1) Glomus tumor 2) LN pathy 3) Neurofibroma
- معظم ال lesions في المكان ده "90%" ← Benign
- كالعادة لازم تعرف ال mass دي طالعة منين ← هنا هتلاقي mass طالعة من ورا ال Styloid process وال fat اللي تحت ال mandible سليم
ممكن تلاقي ال Styloid متحركة من مكانها وده غالباً Bg lesion وممكن تلاقيها متكسرة او فيها erosion يبقى دي mal. lesion
- ال Glomus معروف انه بياخد صبغة بخاخ ← بينور في الصورة
- ال Schwannoma ممكن تكون ← cystic

⊛ Para-Ganglioma "Glomus Tumor":-

بكمية الـ Glomus اللي في الجسم مالهاش اول من آخر لكن اشهر ٤ هم

1) Carotid Body : Between z bifurcation of z CCA.
2) Jugular foramen : Glomus jugulare.
3) Glomus tympanicum : in z middle ear cavity.
4) Glomus Vagale : along z vagus n.

All these Glomus represents 0.6% of H & N tumors
↳ 80% are glomus jugulare & Carotid body tumors
↳ They are rare, slowly growing "i.e. Bg lesions" highly vascular lesions.

الاستثناء: Bg لكن ساعات بيقلبوا mal. و بيعملوا metastasis.

- تعريفهم ايه عندك hypervascular lesion وحسب المكان
مثلاً عند الـ jugular foramen وكسر العظم ← Glomus jugulare
ولو في الـ middle ear cavity هيكون Glomus Tympanicum

- فيجي بقى للاتنين اللي في الـ neck : الفرق الوحيد بينهم اللي ممكن تشوفه ايه الـ Carotid body tumor موجود بين الاتنين internal carotid aa. مكان الـ
← Glomus jugulare ← منطلع ورا الاتنين ICA ويزق الاتنين لقدام.



خرك طلع وعلى 2013

- في حاجة اسمها salt & pepper appearance وده معناه ايه الـ Tumor في الـ CT
لونه الابيض وفيه نقط سودا زي الفلفل الأسود وسط الملح والنقط السودا
دي تمثل الـ patent vessels وده بيبان في الـ CT بس مش في الـ CT.

* Glomus jugulare:-
- Mass in Z jugular fossa è bone destruction.
- large at presentation: 2-6 Cm è intense enhancement ابيض منور
- Intra & extra Cranial Extension.
- Metastasis in 4% to lung, LNs, liver & bones.
- Salt & pepper appearance in MRI T_2 WIs.

Cervical lymphadenopathy

التفرقة بتكون بجاجتين: ال Clinical & Imaging.

* Clinical: - Known Iny → 2ny deposits
- Known lymphoma → lymphoma
- Sarcoidosis → sarcoidosis.

انت عارف ايه اللي عند العيال

* Imaging: - Known Iny → 2ny deposits.
- Bulky nodes → lymphoma
- Nodal Calcification → Inflam. T.B. / sarcoidosis.
- Necrotic center of Z node → Inflam. or 2ny

طب لو مش عارف لا Clinical ولا عارف كده بال imaging جايه تعمل كده تقول
* Cervical lymphadenopathy for biopsy
عشان متقولش للعيال ايه عندك وتكتشف مش غير ما تكون متأكد

ال Deep cervical LNs بتقسم ال upper & lower لل level بتاع ال hyoid ← فوق يكون upper وتحتها lower.

* Metastatic LNs: - most Common nodal disease
- Enlarged node > 8-10 mm è Central necrosis
- Stranding of perinodal fat.

NB: NPC & OPC → 95% of mal. LNs & 5% for Thyroid 2ries.

Imaging of The larynx

⊛ C.T. Technique:-

* patient is supine & hyperextended neck
* Scanogram: lat.
* parallel to the laryngeal ventricle

عشان هتشوف الـ vent. والفوكال لاين اكتاف العيان هتتعرض عليهم لكن لو مشيت في نفس الخط مع الـ Vertebrae ← هتشوف كالعرض

* 2-3 mm cuts → for 3D, Coronal & Sagittal Recon. ← مهم جداً لأن تعمله

* Quite breathing

زي ما انت بتقول للعيان خد نفس واحبس نفس فقول لي وقولاته وكلام نظري كتير ← لكن مرحلة الكلام دي ان العيان هيتربك ويتلخبط والغرض يبوظ غالباً فانت متكلموش خالص وصور ← الدنيا هتبقى كويسة

N.B. لازم تعمل Recon لأي حالة larynx حتى لو الـ axial طالع Normal ←
والـ Coronal مش هينفع تغير العيان تاني وشه زي ما بنعمل في الـ PNS لأن هتعمل Recon بس من الـ axial وعيان كده بناخد الـ cuts صغيرة في الـ axial

* Bone & soft tissue imaging windows (to detect cartilage invasion)

⊛ MRI Technique:-

الـ MR مهم جداً في الـ larynx وليه دور كبير

* Head & Neck coil
* Motion artifact (Swallowing & Respiration)
* fat suppressed images By & after Contrast

تصور T_1 عادي sagittal ← Coronal وتعمل fat suppression وبعدها تحقن صبغة وتصور تاني وبرضوا تعمل fat suppression تاني

* 20 cm FOV 4mm slice thickness, 192 X 256 matrix
* T_2 PD WIs axial & fat suppression
* MR Angiography to show flow in the vessels

مش بنعمله روتيني في كل الحالات

الـ Submandibular salivary gland ← تدور عليها في الـ cuts اللي تحت

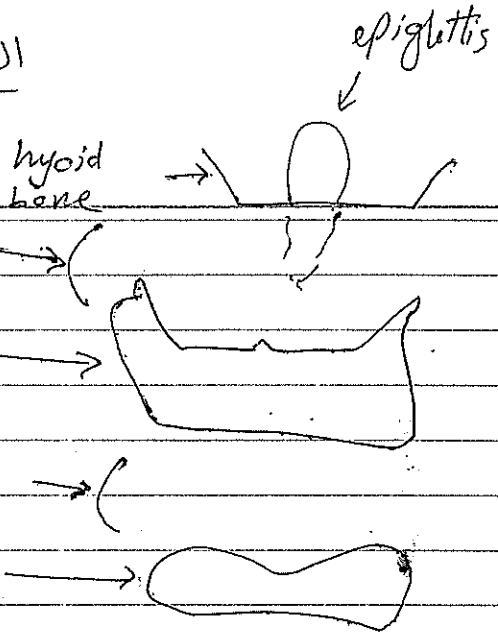

Antomy:-

epiglottis لها جزء يسمى
جزء فوق الـ hyoid وجزء تحته
Supra hyoid & infra hyoid epiglottis

Muscles → Strap muscles لهما
→ others لهما
↳ Trapezius, Sternomastoid, platysma, Digastric & omahyoid.

عند الـ level بتاع mandible ↔ base of tongue هتلاقي الـ submandibular gland
والـ sternomastoid والـ BVs وفي الـ نص هتلاقي الـ hyoid bone وورا الـ epiglottis
متوصلة لقدام بالـ Tongue عن طريق الـ fold اسمه Glossa-epiglottic fold
وده هيتقسم لنصين بيقسم الـ valecula ← 2 Rt. & Lt. (Rt. V / V Lt)

طالما نزل تحت بالـ cuts شوية هتلاقي الـ Thyroid Cartilage وقدامه الـ Strap mm
وهتلاقي الـ epiglottis طالع منه folds نازلين تحت اللي هم Aryepiglottic folds
والـ arytenoids دول هم الحاجتين اللي طالع منهم الـ Vocal Cords
جوا الـ Aryepiglottic folds على الناحيتين في الـ pyriform fossa

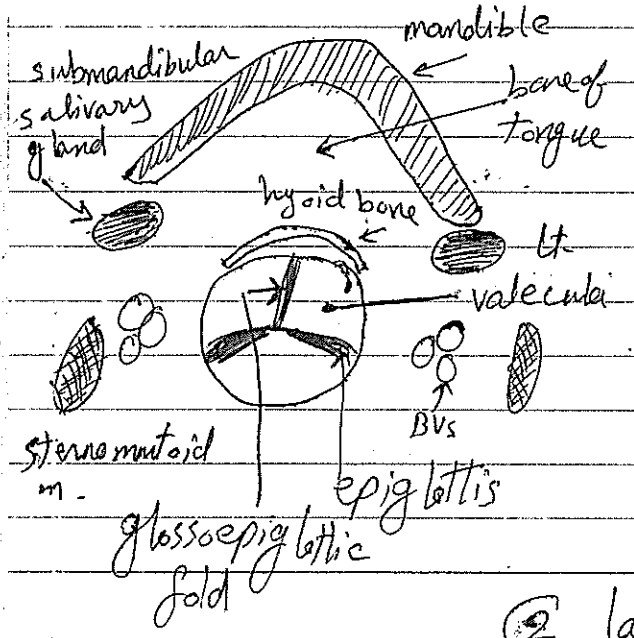

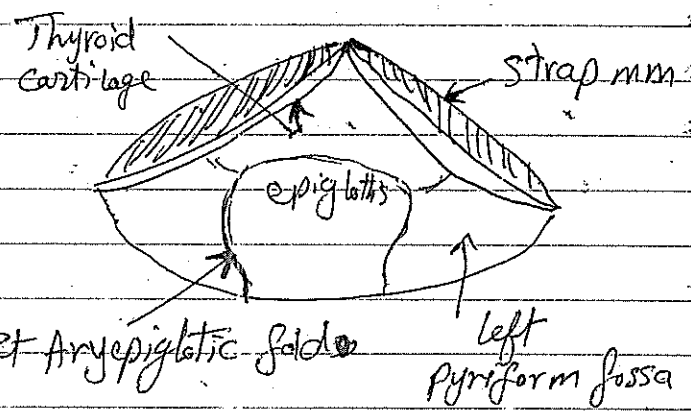

2013

② larynx

Epiglottic Folds → Glosso-epiglottic Fold → 2 Valeculae
→ Aryepiglottic folds → 2 Pyriform fossae

Epiglottic spaces → pre & para.

لما تنزل بال cuts شوية هتلاقي حتة قدام ال epiglottis ده اسمها
The pre-epiglottic space (fat containing) وده مهم جداً في ال Cancer larynx

ولما تنزل لتحت كمان هتلاقي ال space ده مكمل على الناحيتين وعامل
The para-epiglottic space



* Strap mm. or Muscles ant. to the larynx:-
Def.: mm. connecting the ant. aspect of hyoid, thyroid & sternum.
They are thin, flat mm. & difficult to distinguish them radiologically.
They are: - Thyrohyoid
- Sternohyoid
- Sternothyroid
- Sup. belly of omohyoid

مش مطلوب منك انك تحفظهم لكن لازم
تعرف اسمي جاية اسمها Strap mm.
وتعرف مكانهم في الدفاتر

* لما تنزل لتحت شوية هتلاقي ال Aryepiglottic fold ع الناحيتين ولما تمشي معاه
لورا ولتحت هتلاقي حتتين عضم ع الناحيتين وهم دول The Rt & Lt Aryetenoid bones
وطالع منهم لقدام The True Vocal cord ← حبلين بيض وشكل ← later c
* زمان في الدفاتر القديمة بتشوف ال Pyriform fossa على الناحيتين " جاتلنا في الكلام الفرنسي"
لما تنزل لتحت شوية هتلاقي False V.C. وتحتهم بشوية True V.C.
والمسافة في النص هي ال Ventricles ← بتكبر واضح جداً في ال Coronal cuts

في ال Coronal الموضوع اسهل بكتير

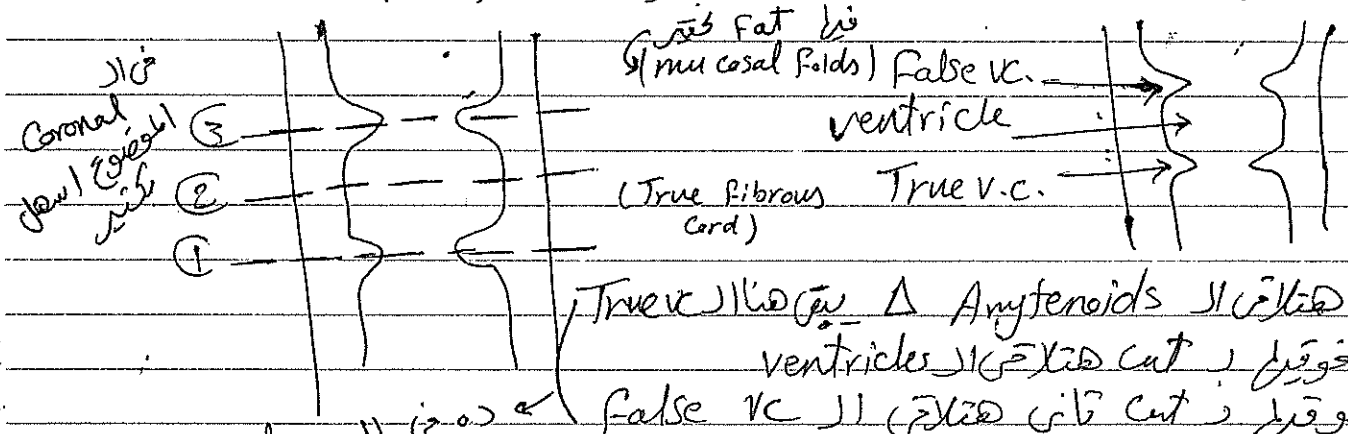

① هتلاقي ال Arytenoids △ بين هنا ال True V.C.
② فوق قليل ب cut هتلاقي ال ventricles
③ فوق قليل ب cut تاني هتلاقي ال False VC

Axial ← ده في ال

③ larynx

علشان تعرف الـ True من الـ false في الـ axial ← تعالى عند الـ Arytenoids
هدول عضتين شكلهم مثلث △ على الناحيتين ← طالع منهم حبلين وهم دول
↳ True Vocal Cords

علشان تشوف الـ false ← ارجع قبل ما تـ cut واحد بيقى انت دلوقتي في النص
يعني في الـ ventricle
لما ترجع لفوق cut كمان ← هتلاقي الـ false Vocal Cord [وارجع الـ Coronal وانت تفهم

N.B.
* False V.C. are thick folds of mucous membrane parallel to the V.C.
* The false V.C. are filled è fat.
* The True V.C. are fibrous & they divide the larynx into supra & infra glottic areas, while the level of V.C. is called the glottis.
* The space between True & false V.C. is the ventricles.

في حاجة هي الـ Commissure ← Ant. / Post.
ودي نقطتي التقاء الـ True V.C.
وده مهم جداً انك تعلم عليه في التقرير
في حالات الـ laryngeal carcinoma



ما نزل لتحت هنلاقي الـ Cricoid cartilage ودي عبارة عن حلقة كاملة من الـ cartilage
وشبه الـ Trachea لانزل فوق قليل على طول والمنطقة دي كلها
لانزل تحت الـ level بتاع الـ True Vocal Cord ← (The subglottic area)

خالد طارق علي 2013

18 145 min

Pathology of the larynx

- كل مشاكل ال larynx عبارة عن Carcinoma وشوية حاجات تانية صغيرة :-
Any mass in z larynx must be considered Carcinoma till proove otherwise.
وبالعادة رقم واحد في ال Carcinoma هو ⇐ squamous cell Carcinoma

⊛ Laryngeocele :-

Cong. laryngeocele is very rare.

- عبارة عن كيس جوا ال larynx أو برا ال larynx أو نصه جوا ونصه برا
- معلومة طريفة وهي إن ال laryngeocele متسمى على اسم جراح نابوليوني اللي كان اسمه "لاري Larrey" لأنهم كانوا بيضحكوا ويتسلوا ويتكلموا في الكلام زي الجماعة بتوع الأوبرا ☺

Types: - Internal: totally inside z larynx 40%
- External: totally outside z larynx 26%
- Mixed: cyst on both sides of z thyroid membrane 44%

- خلي بالك إنه ممكن الكيس ده يكون ملياني مياه أو هوا أو الاتنين مع بعض فيعمل Air-fluid level
- ال defect اللي ال Sac بتطلع منه موجودة في ال Thyrohyoid membrane
↳ at the point of sup. laryngeal n. & vessels.

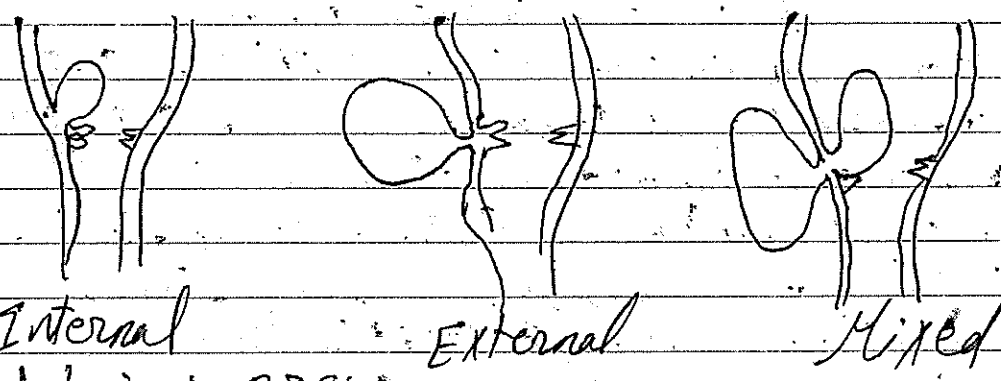

- Bilat. lesion in 23%
- Infection in 10%
- About 50% of laryngeoceles detected by plain Xray are Carcinoma.

- في ال CT هو عبارة عن كورة ملياني مياه في ال larynx على نا حية واحدة أو ناحيتين.
- لو لقيت في ال Sac فيه Air-fluid level ← يبقى فقت Infected
- لو جواه soft tissue mass يبقى تشك في ⇐ Carcinoma inside laryngeocele.

Laryngeal Carcinoma

* supraglottic : 60-70% lymphatic spread 30%
* Glottic : 25-35% " " 1%
* sub-Glottic : 5% " " 30%

N.B TransGlottic → carcinoma involving z whole larynx supra, Glottic & sub.

⊛ Role of Imaging:-

- Diagnosis of carcinoma : mass inside z larynx.
- Detect site & extent of z mass
- Extension to: pre-epiglottic space or para-epiglottic areas. "subraglottic"
  : Vocal Cords or subGlottic extension عدى ال V.C ونزل لتحت
  : Extension to ant. or post. Commissures.

"مهم جدا انك تعرف ال tumor وصل ال V.C ولا لأ ولو وصل وصل لل Ant. Comm ولا لأ"

- Affection of LNs

⊛ MRI: superior in detection of fat & cartilage involvement.

لأن ال fat ابيض T1 وال tumor اسود T1 ولو عملت fat suppression وحقنت صبغة ال fat هيكون اسود وال tumor هيـ enhance بحقن الصبغة

⊛ C.T.: تعرف منين ان ال Cartilage بقى ← involved ⇐ فى علامة مميزة هنا

فى ال larynx وهى ان ال laryngeal Cartilage بيبقى sclerosed i.e. more dense

بيبقى ال tumor وصل له ودى مش موجودة فى حتة تانية غير ال larynx.

تانى علامة فى ال Cartilage انك تلاقى tumor برا وجوا خروج ال Cartilage

لكن انك تلاقى ال Cartilage متقرقش كله "فيه erosion" فدى مش علامة مميزة هنا

زمان ايام الانفيزور كانوا بيعملوا Tomography وكمان Barium swallow

كانوا بيشوفوا ال mass وال Filling Defects.

Supra-Glottic Carcinoma:-

- لو لقيت supraglottic mass ← انزل معاها حتة تحت وشوف واعمله لـ الـ V.C. ولا لأ لأنه أهم حاجة في الموضوع ← Glottic extension

- خلي بالك ان الـ extension into spaces الأحسن انك تشوفها MRI لأنه أحسن
واوضح من الـ CT ← Better Resolution & fat suppressing images
والأحسن نمشي نتعرف وصل الـ V.C. او الـ Sagittal Extension بعمله عامله لفوق
وتحت ← اعمل MRI وتحديداً Coronal Images

- لازم تبص على الـ Thyroid Cartilage لأن الكل بيبتدأها ← ممكن تلاقي sclerosis
يعني مناطق في الـ Cartilage كويسة وبيضا اكتر من مناطق تانية ← مكن ده لا يعول عليه
يعني ما لها شي قيمة لأنه الـ Cartilage calcify heterogeneously يعني الطبيعي
انك تلاقي حتت وحتت كده إلا إذا لقيت ان الـ tumor عمل extension
من خلال الـ Cartilage للناحية التانية ← يبقى الـ sclerosis ده Any
to the tumor extension لأن الـ tumor مش هيطير ويعدي بس الـ Cartilage
لأ ← ده حفر فيه وعدى من خلاله وده اللي سبب الـ sclerosis ده وهنا
ياتي دور الـ MRI عشان "MRI is used to confirm cartilage invasion."

- لازم تحدد الـ invasion of V.C. وتحديداً الـ ant. Commissure ولو قدرت تقيس
المسافة كمان من الـ tumor لـ ant. Commisure تبقى حاجة عظيمة جداً.

Glottic Carcinoma:-

الـ Tumor بالكامل لا يتعدى حدود الـ True Vocal Cords
Nor. thickness of ant. Commisure is 2mm. المسافة
من اول الـ Cartilage قدام طرف حتة في الـ V.C. وراء
فلما تزيد المسافة دي مثلاً لـ 10mm فدي علامة كبيرة على infiltration of ant. Comm.
ولازم تقول الـ ant. Comm. في التقرير سواء infiltrated or Free
لأنه هيغير نوع العملية تماماً للمريض ده

N.B.- The patient may be still a candidate for a vertical hemilaryngectomy, bcoz the post. 2/3 of the contralat. V.C. are still intact.

يعني لو ال tumor أثر ال ant. commissure بس ولسه ال 2/3 اللي ورا مفيهمش lesion ← العمليه هتشيل في الحنجره بس الحنجره كلها
→ i.e. vertical hemilaryngectomy not total laryngectomy

Sub-Glottic Carcinoma:-

- لازم تبص على ال "Cricoid Cartilage" وتشوف هل في "involvement" ولا لأ.
- في فرق كبير بين ال subglottic carcinoma اللي هي laryngeal lesion وبين ال post-cricoid carcinoma اللي هي hypopharyngeal lesion

لأن ال Cricoid cartilage ده عبارة عن حلقة كاملة الاستدارة ○ وراه موجود ال pharynx بالـ 3 أجزاء بتوعه Nasopharynx "NP", Oropharynx "OP" and Hypopharynx "HP". | "cervical oesophagus" وال pharynx بينتهي عند C6 وبيبدأ ال
← المسافة اللي بين ال Cricoid قدامه وال Cervical vertebrae ورا هي ال hypopharynx بيطلع منه hypopharyngeal carcinoma أو الاسم الأشهر Post-Cricoid carcinoma ← كانوا زمان بيقولوا إن الشخص الطبيعي عنده ← +ve click sign
يعني لو حركت ال larynx بالعرض هتحس click بايد في إن ده طبيعي لأن ال Cartilage في ال larynx بيخبط في ال bony vertebrae ورا ← تكسر لو في Post-cricoid car
ال click ده هيختفي لأن ال tumor عامل adhesions بين ال Cartilage وال bone
"أكيد الكلام ده كان أيام الأشعة ودلوقتي لا يعتد به تماماً"

Trans-Glottic Carcinoma:-

دي mass واخدة ال 3 levels من فوق لتحت ← supra, glottic & subglottic areas
ولازم تبص برضو على ال Thyroid cartilage, strap muscles, Ant. commissure etc.

Laryngeal Tumors & Characterstic Features

فهاد 2013

⊛ Hemangioma :- 2-5% of laryngeal tumors
Calcified phlepalit
العلامة الوحيدة المميزة لورم ال larynx انه يولها "نقط بيضا"
صبغة مع اثر بيضا T_2 وانزل بتاخد الصبغة بعنف والخ

⊛ laryngeal polyps :- History of Voice abuse

⊛ Chondroma & Chondrosarcoma :- only 200 cases are reported !!
الاتنين متعرفش تفرقهم من بعض من غير علامات واضحة لل malignancy
العلامة المميزة mass in ∈ larynx + Calcification "spots of matrix calcification"

⊛ lipoma & liposarcoma :- 80 cases are reported !!!
كل ما كان ال fat كتير وباقي انواع ال Soft tissue اقل يبقى دي Bg والعكس
كورة مليانة fat تعرف الفرق بيزل وبين الهوا في ال CT بال attenuation value
ولو الكورة دي مليانة مياه او هوا هتقول انه دي laryngeocele.

⊛ laryngeal Metastatic Deposits :- 135 cases !!! نسبيا معروفة
Melanoma > Kidney > Breast > lung > prostate > Colon > Ovary
تعرفها من ال history ← known Ing جاية مع ال melanoma

⊛ Non-Hodgikin lymphoma :-
الأساس انك تلاقي bulky cervical LN او انك تعرف من ال history انه عنده NHL

* اي حالة تقول انها Cancer larynx الا لو في علامة واضحة قوي من اللي قلناهم فوق
ولازم يرفضوا ال Cancer larynx يكون ال DD رقم واحد في اي laryngeal lesion.

Operative ttt of Cancer larynx:-

Total laryngectomy:-

- Removal of the whole larynx + Pyriform fossae + strap mm + Hyoid bone
- Done in cases of:

1) Extensive tumor of the larynx or hypopharynx "Transglottic Carcinoma"
2) Cartilage invasion or subglottic extension
3) Local recurrence after partial or hemilaryngectomy.
4) After failed radiotherapy
5) Radiation induced cartilage necrosis i.e. "Chondronecrosis"

Horizontal subraglottic laryngectomy:-

- Done in cases of: localized lesions above the ventricles i.e. the epiglottis aryepiglottic fold, & false cords.
- Removal of: Upper 1/2 of the larynx including: The Epiglottis + pre epiglottic space + Aryepiglottic folds + false cords ± parts of the Thyroid & Arytenoid cartilages "if involved"

اي شي فوق الـ "True V.C" طالما انه مقربش من الـ V.C نفسه.

vertical Hemilaryngectomy:-

- Done in cases of tumors limited to the True V.C.

لو الـ tumor مكانه محدد بتشمل الـ True & false V.C. على طول وعادة بيكون
انه متاخر محاصر الـ ventricle اللي بنزوم

- Removal of: True & false V.C. + ipsilat. ventricle + ipsilat. Thyroid cartilage

* suprahyoid → PPS, Floor of mouth, Salivary Glands, Mandible
* Infrahyoid → cystic lesions of ≥ neck, larynx, Vascular, LNs, Thyroid, parathyroid

Infrahyoid Neck Imaging "Mouth floor"

C.T. Technique

الـ mouth Floor طبعاً موجود
فوق الـ hyoid مش هنشرحه هنا !!

* Supine è hyperextended neck
* Scanogram: lat.
* 2-3 mm cuts
* from base of tongue to the trachea
* parallel to the laryngeal Ventricles "cx vertebrae موازي لـ larynx" "قناة الـ"
* Quite breathing (artifact) عشان ميحصلش (c larynx) متقولش الهواء جايه
* IV Contrast inj.
* 2D + 3D Recon images.
* Bone window (to detect lesions of Bone → Cervical spine / Cartilage affection.
* Virtual Endoscopy may be Useful.

MRI Technique:

* Head & Neck Coil
* Motion artifact (Swallowing & Respiration) بوضعوا سيب الهواء براحته
* Sagittal & axil T1 WIs عشان الـ anatomy → اهم ② تعملهم
* T2, PD (proton denisty) WIs axial è fat suppression
* fat suppresion images By & after the contrast injection.
* 20 cm FOV, 4 mm slice Thickness 192 X 256 matrix
  Field of view ⟷ عشان الصورة تطلع مظبوطة لا كبيرة قوي ولا صغيرة زيادة
* MR Angiography to show flow è in the vessels
displacement of major vessels. الـ MRA مش بيشوف الـ vascularity inside lesions لكن بيشوف

Mouth Floor
① Neck Imaging

هوده Supra مش Infra لكن د. محمود محفوظ شرحه هنا

midline
sagittal
GG
GH

Anatomy of The mouth floor

في عضلة طالعة من ال mandible وعاملة زي المروحة وماسكة في ال Tongue من تحت
genio glossus G.G. (جي جي)
بيتمشى من ال genioglossus ودي في النص بالظبط بين ال mandible & Tongue

تحت عضلة زيها بالظبط ولازقة فيها لدرجة اننا في ال C.T مش بنعرف الفرق بينهم
الا لما نطلع من ال mandible وماسكة في ال hyoid bone وتنزل
Genio-hyoid muscle (دي تحت جي جي بـ cut واحد بالوسط كده)

في عضلتين تانيين ماسكين في ال Tongue
hyoid bone من ال Hyoglossus m.
Styloid process من ال Styloglossus m.

في عضلة تالتة اسمها ال Digastric m. دي طالعة من ال Styloid فوق وبتنزل
تحت وتلف لتلتحم عشان تمسك في ال mandible ← ليها 2 belly ← ant. & post.

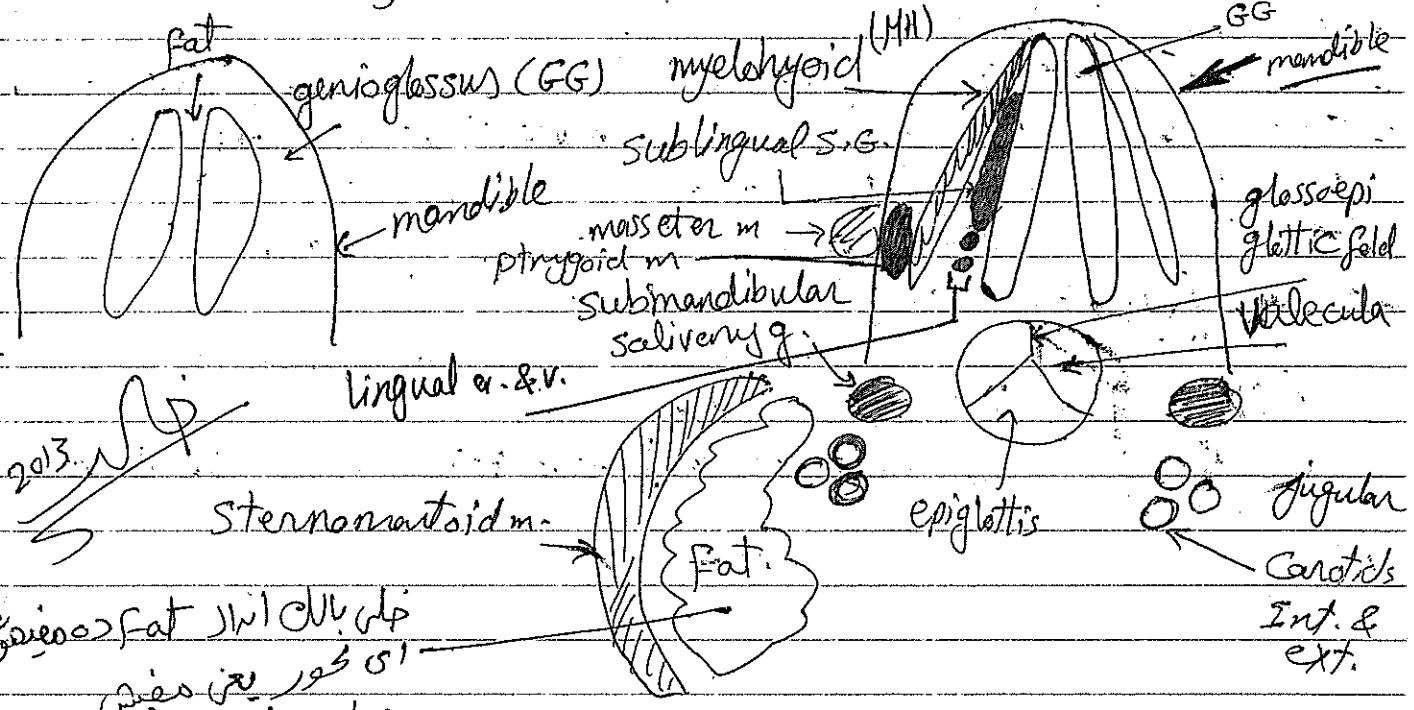

2013

خلي بالك انواع fat دي مش بتظهر
اي محور يعني مش
enlarged lymph nodes

N.B. متقولش في التقرير انه في جاية من ال Subcentemetric LN

(2) Neck Imaging.



HGSg "GG"
GG Sg Hg

جوا ال G.G. في ال MH اول Mylohyoid m.
بين GG وال MH في خط رفيع كده بيكون واضح في ال MR اكتر من ال A.T.
وهي دي ال sublingual salivary G

(HG) (SG)
في خطين رفيعين جوا ورا GG. هم دول ال Hyoglossus & Styloglossus
اللي قدام (HG) (حرف ال H الاول) واللي وراه ال (SG) (حرف ال S في الآخر)



* بحن انت لاقط 8 حروف بالترتيب
GG : genioglossus في النص الناحيتين .
MH : واخد اهم كلام بالطحن مسبره وتحتها sublingual
HG : في الأول
SG : في الآخر

في ال sagittal anatomy زي الاتنين اكتب العادية



ال mandible جواه عضلة المضغ هي ال masseter وجواه عضلة المضغ هي ال ptrygoid
ولو طلعت لفوق شوية هتلاقي ال (med. & lat.) heads
ورا ال ptrygoid و med. Parotid هتلاقي ال post. belly of digastric m.

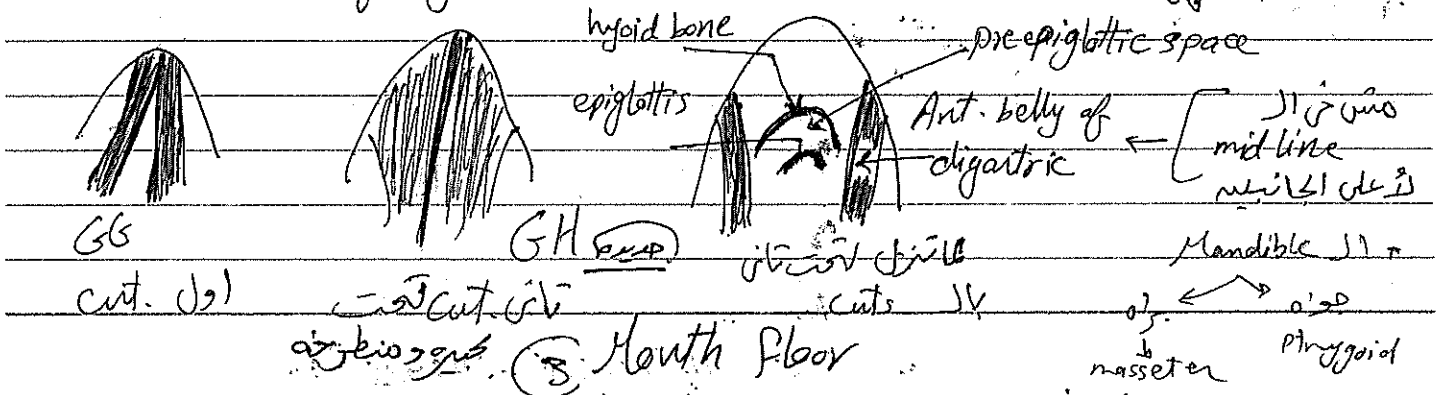

(3) Mouth floor

ورا ال ptrygoid وفي ال Parotid ← Digastric

Anatomy of larynx → see larynx

Coronal cuts in MRI (Base of Tongue) 2013

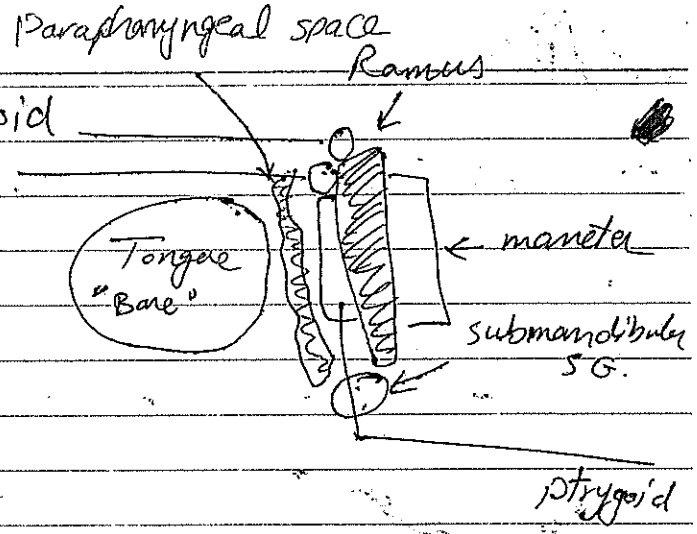

اول cut هو ورا ال Tongue بيبان فيه في ال MR
لما نطلع لقدام بتاخي cut هتشوف GG & MH, GH

* ال MH موجود في ال coronal لان
lesions فوق ← بتطلع. ال MH تحت



ال GG فوق
ال GH
لانه ال G قبل ال H

لازم معتمه

علو ال lesion فوق ال MH العليه بتكون من جوا
فم العيانه ولو تحت ال MH الفتح بيكون من برة
below angle of mandible

Pathology 33:50 min

* خلي بالك تحت ال Sternomastoid muscle في Fat وفيش جواه
اي كور على الاطلاق يعني مفيش "enlarged deep cervical lymph nodes"
وجميع ال ant. bellys of digastric في fat برضوا وفيه ال Submental LN
ولا يعتد بيها الا لو حجمها اكبر من واحد سنتيمتر (1cm)

راجع الـ PPS Anatomy قبل ما تبدأ هنا

⊛ Oropharyngeal Carcinoma :- OPC

- 3 ص mass بتطلع med. to z paraphryngeal space و 98% هتكون Carcinoma وتحديداً هتكون Squamous cell Carcinoma
- انت هتبص على الـ Oropharynx ← هتلاقي mass هتقول انها غالباً OPC مع انها ممكن تكون من الـ bare of z tongue لأنه قدام الـ OP مباشرة و ممكن الـ mass دي تكون من الـ Tonsills لأنها على جانبي الـ OP "i.e. lat to OP".

* Extension of OPC :-

1. Pre-Epiglottic fat : "c larynx anatomy" epiglottis الـ Space اللي قدام الـ
2. Mandible, Maxilla
3. prevertebral Muscles, & cervical spine الـ tumor رجع لورا
4. Midline plane "mouth floor" دي الـ fat اللي في النص بين الـ تنين GG في الـ
5. Retromolar trigone المنطقة اللي بين الـ "ضرس العقل" والـ ramus of z mandible ← دي مهمة في التقرير لو الحيلة هيعمل عملية
6. pterygomandibular raphe المنطقة اللي بين الـ P والـ mandible

⊛ Staging of OPC :- 41 min

T_1 : Tumor < 2 cm
T_2 : 2-4 cm
T_3 : > 4 cm
T_4 : Extension outside the oropharynx.

مش مطلوب منك تقول staging بالأرقام لكن مطلوب منك انك تحدد الـ mass وتسمع الـ anatomy حتة حتة وعضلة عضلة وتقول الـ involvement بالتفصيل وأهم حاجة الـ Tumor عدى الـ midline ولا ماسك في ناحية واحدة بس.
In Reports; anatomic extension in details is better than staging of z tumor.

- صعب جداً انك تفرق بين الـ GG والـ GH في الـ axial فلو الـ tumor عمل Extension لـ GG يبقى غالباً وصل لـ GH برضو ← لكن لازم تركز جدداً في الـ GH والـ tumor لعدها ولا جواها.

⊛ Tongue Carcinoma:-

Any mass in the tongue is considered carcinoma till proove otherwise.
"98% of masses are carcinoma & 80% of carcinoma are sq. cell carcinoma."
الـ Extension نفس الكلام زي الـ OPC ولازم تقول بالتفصيل
عشان تشوف الـ bone of tongue كويس والـ GG والـ GH لازم تبص
على الـ Sagittal والـ Coronal ولازم تشوف crossing the midline

⊛ Tonsillar Carcinoma:-

نفس الكلام دي غالباً squamous cell carcinoma كالعاده ولازم تعلق على
الـ extension بالتفصيل كالعاده.

مش لازم تقول انك هتعلق على الـ extension لفوق ولتحت NP extension
وطبيعي هتعلق على الـ cervical lymph nodes.

- لو الـ lesion صغيره او مش واضحه ← بص على الـ fat suppressed images
وحدد مكان الـ lesion بالتقريب "لأنه بعد الـ fat suppression الـ anatomy بيكون
صعب تحديده" ← حدد مكان الـ lesion وارجع الـ T_1 والـ T_2 العاديين وشوف
الـ lesion تاني وشوف الـ anatomy وبعد ما تعرف رايح فين مش هايل وتتخيل الـ lesion
أمشي ورا الـ extension في كل الـ imaging sequences ←

⊛ Retromolar trigone Carcinoma:-

mandible → tumor

مكان مميز قوي ورا ضرس العقل.

⊛ NHL:

الـ lymphoma والـ Sarcoma بيطلعوا في الأطفال أكتر من الكبار

⊛ Carcinoma of the mouth floor:-

هنا الـ tumor متى طالع من الـ tongue نفسه ← لكن من الـ floor اللي تحته
*staging is the same as OPC

⊛ Deposits in the mouth floor:-

غالباً الـ 2ry دي بيكون وصل الـ bone of the mandible ومنه طالع لبره
floor of the mouth.

Mouth Floor Cysts

- Ranula
- Dermoid Cyst
- Epidermoid Cyst

* Ranula :-

واحده من الـ ducts بتاعت الـ sublingual salivary glands اتقفلت واتملت mucous وعملت retention cyst

" من الـ anatomy انت فاكر إن الـ sublingual Salir. G موجوده في الـ mouth floor بين GG والـ MH على الناحيتين "

- هتلاقي الـ Ranula عبارة كيس مليان مياه في الـ mouth floor وعلى ناحية "إما يمين أو شمال مش في النص" وفيها clear fluid

CIP: painless cystic swelling in the mouth floor.

Imaging: - well defined cyst, thin wall "أسود T_1 وأبيض T_2"

- If infected → thick enhancing wall

* Types :- simple type "في الـ clinical practice معظمش فرق بين النوعين"

- plunging type : branching, infiltrating cyst in submandibular area

معظم الـ Ranula تكبر لتحت وتعدي تحت الـ mandible وتبقى من عند قعر الحجاب

D.D. obstructed submandibular duct "c salivary glands"

- ارجع لـ submandibular salivary gland نفس هتلاقي كبيرة وواقفة عليه.

* Dermoid & Epidermoid Cyst :-

spot diagnosis ← Dermoid

الـ Dermoid cyst في الـ H & N عادة بيطلع في حتتين في الـ ext. Canthus في الـ orbit وفي الـ mouth floor

* Dermoid cyst ↓

- أهم حاجة فيه إنه بيطلع في الـ midline وعبارة عن كيس مليان "بلي"

↳ Sac or cyst of marble لأنه دي عبارة عن "fatty tissue"

- الـ epidermoid ممكن تتلخبط بيه زي وبين الـ Ranula ← لكن الـ Ranula

الجزء انتشاره أكتر فتقول في الـ D.D. رقم واحد ranula ورقم اتنين epidermoid

- مهم جداً إنك تحدد الـ cyst فوق ولا تحت الـ MH عشان الـ incision يكون من جوا الـ mouth ولا من الرقبة من برة.

- ممكن تلاقي الـ dermoid طالع من ناحية يمين أو شمال مش في النص بالظبط.

Cystic lesions in The Neck

- Thyroglossal duct cyst
- Branchial cleft cyst
- cystic Hygroma

- قاعدة عامة كده للتشخيص ← بص على ال neck ← فيها cyst ← لو ال cyst ذي في النص بيقى دي Thyroglossal cyst لأكيد لو على أي الجانبين هتكون واحدة من الاتنين التانيين ← لو كبيرة قوي هتكون cystic hygroma ولو صغيرة هتكون Branchial cyst

* Usually present in children
* Asymptomatic compressible soft tissue mass.
* Symptoms are usually if large sized or 2ry infected.

(*) Thyroglossal Duct Cyst:-

- ال Thyroid بتطلع من Foramen Caecum فوق في ال bane of tongue وبتنزل لتحت في ال midline neck طبعاً توصل لمكانها قدام ال Thyroid Cartilage ← في أي مكان في النص في ال track ده ممكن تطلع cyst في ال duct دي لكن أشهر مكان هو

Infront of the hyoid bone.
- Midline in 75% of cases & slightly off midline in 25%.
- Always < 2 cm in size
- 80% are located at or below z hyoid bone.
- Rarely manifest è cyst in z mouth floor.
- 1% are associated è Thyroid Carcinoma "papillary type"

* Tt: - Drainage or partial resection → Recurrence
  - Complete excision "Cis-Trunk operation": Removal of z cyst + Central part of z hyoid bone + Duct up to foramen caecum.
- 5% ⇒ cyst, fistula, contains solid thyroid tissue
- ال cyst بتكون مغروسة داخل ال strap muscles وقدام ال hyoid bone
في ال MRI أسود T_1 وأبيض T_2 "لو فيها protein content هتلاقيها أبيض زيادة T_1"

⊛ Branchial cleft cyst:-

- عندنا 6 أزواج من Branchial cleft وعندهم anomaly في أي واحد فيهم هيطلع (cyst 75%) أو (fistula 25%) أو (sinus < 1%)
- Usually familial.
- * Bilat. in 3% of cases.

- الطفل بيجيلك بعنقه ant. to sternomastoid وبتطلع صديد ← تحته فيه صديد أو لا فيه وصلة لل pharynx يبقى دي fistula أو لا فيه مقفول يبقى دي sinus.
- ال cyst بتاعه مش كورة "بيضة مش مفرزة" أو فيه خطوط عليها متشبطة تحت ايدك compressible

* 1st Branchial cleft cyst: 5-8% of all branchial cleft cysts.
- هتلاقي cyst طالعة على أحد جانبي ال neck ← أو ليها علاقة بال parotid هتكون طالعة من ال 1st cleft دي أقل نسبة من ال 2nd cleft.

2ry infectn → Thick enhancing wall.
lesion may extend to z parapharyngeal space.

* 2nd Branchial cleft cyst: 95% of cases.
- دي cyst طالعة في ال neck وتحديداً along the ant. border of z sternomastoid وبيزوم ال submandibular salivary G. لقدام
- زي ما قلنا cyst صغير وعلى أحد جانبي ال neck يبقى دي ⟸ Branchial cyst
- في علامة مكتوبة في الكتب لكن نادر جداً إنك تشوفها في ال clinical practice وهي: medial extension of z cyst bet. ECA & ICA is pathognemonic

DD: Ranula
Dilated submandibular duct
Necrotic LN

⊛ Branchial fistula:-

Fistula connecting tonsillar fossa "pharynx" to z supra-clavicular region.

⑨ Mouth floor

⊛ Cystic Hygroma:-

- اهم ميزه هنا انها كبيره جدا وعلى أكثر جانبي ال neck في الأطفال
- 5% of all Bg tumors of childhood.
- 90% of lesions are detected By the age of 2 yrs i.e age of greatest lymphatic growth.
- 80% involve the face & the neck Commonly in z post. cervical space
- lesions are infiltrative i.e it deesn't respect fascial planes.
- C/P: Asymptomatic painless cystic mass.
- Sudden ↑ in z size may be att: hage, trauma or 2ry inf.
- poorly defined, multilocular cystic mass.
- wall is thick & enhanced if 2ry infected.

- هل الكلام ده للنظري بس فعلياً طفل مش عنده cyst كبيره جدا على أكثر جانبي ال neck.

⊛ Neck Abscess:-

- عبارة عن cyst حتت عينه وال wall أخذ عينه ممكن تكون اي cyst من اللي قلناها قبل كده وحصل لها 2ry inf وممكن تكون abscess من الأساس
- في احتمال تاني وهي انها تكون inflammatory lymph Node بس لو مجرد abscess وعيش Source واضح لا infect يبقى تقول ده abscess.

- الأعراض ال D.D بتكون بالترتيب
1- Neck Abscess
2- 2ry infected branchial Cyst "if Cyst is off the midline"
3- Inflammatory LN. خاصة لو multiple او في مصدر ال inf.

المحاضرات دي كلها متسجلة باسم "Infrahyoid Neck imaging"

Infrahyoid Neck Imaging

Neck lesions with characterstic Imaging features

2013 / 2014

* Paraganglioma:-

Also called Glomus tumors

* Glomus jugulare
* Glomus tymparicum
* Glomus vagale
* Carotid body tumors

* 80 % are Glomus jugulare or Carotid body tumors
* Hypervascular mass c̄ enlarged feeding arteries & intense tumor blush & z most commen BVs are: - Ascending pharyngeal a.
  - Ascending cervical aa.

MRA, CT-Angiography لكن دلوقتي selective angiography زمان كنا بنعمل

* Carotid body tumors:-

- occurs in z Carotid bifurcation
- Multiple lesions are found in 3-5% of cases.
- 20-30% are +ve family history.

* MRI: - Ovoid mass c̄ high signal
  - Salt & pepper appearance is diagnostic "seen in lesions >2 cm"
  - MRA don't show flow inside z lesion. "internal vessels متشنجة"
  - MRA will show connections bet. tumor & "ICA & ECA"
  - selective angiography for embolization of z tumor.

في ال CT هتلاقي mass في النص بين ال ICA وال ECA وأهم حاجة اقول
"strongly enhancing mass in the neck"

* CIP: Non tender, slowly progressive mass, that presents with:
  Hoarsness of voice, vertigo, stridor, dysphagia "Rare to be seen"
  bcoz most cases are asymptomatic
- Some cases shows malignant behavior c̄ metastasis to z lung.

Glomus vagale :-

- Typically located above the carotid bifurcation

- أهم حاجة إنه بيطلع ورا الـ Carotids ويبعد الانقسام Carotids بيبعد الـ IJV
لأن الـ Carotid body tumor بيفصل الـ ICA والـ ECA كل واحد في جنبه
والـ Glomus vagale موجود في level أعلى في الـ neck.

Glomus Tympanicum :-

صعب جداً تشخيصه في الأشعة لكن Clinically أسهل بكتير لأنك بتشوف bright red mass behind z ear drum.

أشهر lesion في الـ M.E هي الـ cholesteatoma وده طبعاً مش بتاخد صبغة عكس الـ Glomus اللي زي ما قلنا highly vascular ←

Glomus jugulare :-

- Expansion & erosion of jugular fossa.

أهم حاجة الـ erosion
زي الطبيعي ده في Asymmetry بين الانقسام jugular على الناحيتين لكن
الأهم هل في erosion في الـ bone ولا لأ.

Nerve sheath Tumors :- "Neurofibroma"

بنشخصها في الـ neck أول mass ليها علاقة بالـ spine وبالسلام لو تكوين كمان
ليل dumble configuration يعني جزء تبع الـ spinal cord وجزء برا.

- Vagus nerve is the most commonly involved in the neck.

*By CT & MRI : z same as muscles "مش الأفضل دمبل مستحيل تشخصها"

Neck lipoma :-

- مش الأفضل lesion بتقول fat في الـ CT وفي الـ MRI أبيض T_1 وأسود T_2.

Neck Hemangioma :-

بتعرف إنه هيمانجيوما strong enhancement وده فرق phleboli inside z lesion
وبالـ MRI بتكون أبيض فاتح قوي في الـ T_2 تقريباً

Neck AVM :-

② Infrahyoid.

Neck lymphoma:-

- Bulky amulgamated nodes. — كور كور كبيره في ال neck
- No calcicum — ال lymphoma بصفه عامه مفيش Ca سواء قبل او بعد ال ttt
- No breakdown — ال لوكيميا قوي
- Commonest solid mass of spleen is lymphoma ← spleen — ال الازمه تيجي على ال

Lymph Node Anatomy:-

ببساطه كده ال LNs في ال neck موجوده في 3 أماكن أساسيه

1. Submental
2. Submandibular
3. Deep to the sternomastoid m — بنقسمها لنصين
   - ↳ Upper deep CX LNs : Above the level of the hyoid bone
   - ↳ lower deep CX LNs : below the level of the hyoid bone — ذي كمان نصين
     - ↳ By cricoid cartilage : Above & below the cartilage
- * Other LNs : spinal Accessory → LNs in the post Δ of the neck
  - pre & paratracheal LNs

lymph Node pathology:-

- اعتمادنا الأساسي هو حجم ال LN وليس شكلها فيه ناس بتاخد cm 1 وناس تاني 1-5 cm كده أصغر ال LN يعني اي حاجه اكبر من 1 cm هتكون ← pathological lymph Node
- مهم جدا جدا انك تاخد ال LN involvement لأنه بيأثر على الجراحه جدا جدا ولو انت شاكك في مجموعه معينه من ال LNs هل هي pathological ولا لأ ← Refer to PETCT لأنه أدق بكتير

- في قاعده خيبانه في بعض الكتب وهي انك تقسم طول ال LN على عرضه وتشوف اقل من اتنين يعني ال LN دي اقرب للكوره ده اقرب الى انها تكون metastatic LN ولو اكبر منه 2 cm يبقى دي اقرب انها تكون Inflammatory

3. Infrahyoid

* Central Necrosis of a LN is highly suggestive of metastatic LN, but DD is: Intranodal Abscess, fatty hilar metaplasia of z node

- التفرقة الأساسية ال LN دى malignant ولا Inflammatory هو ال clinical presentation لأن لو عندك ← Known Inf سواء فى الصورة أو فى ال history وده أهم تفرقة هنا
ممكن ال MRI وال Contrast يساعدوا جدا فى التشخيص
وفى ناس بتقول إن ال Abscess أو ال inflammatory node بيخلى ال necrosis ← wall ال regular thickness مش irregular زى ال metastatic LN
- الخلاصة لو عندك Inf سواء فى الأشعة أو فى ال history يبقى أى LN تشوفها اعتبرها malignant ولو ال extent بتاع ال LNs هيفرق فى العملية اعمل PET-CT

* TB Mycobactrium:- منتشر فى مصر طبعاً
TB involvement of cervical LNs → Unilat. or bilat.
كل LN عاملة زى ما تكون Abscess مستقل لوحده وال wall بتاعها ليه نفس ال thickness
↳ Uniform thickness & enhancement
- لو لقيت Ca كمان يبقى ده رسمى Tuberculous lymphadenopathy
- من العلامات الرئيسية التانية إنك تلاقى Abscess جوا ال neck muscles
"من غير history لأى إصابة فى ال muscle دى مثلاً surgical interventn or trauma"
يبقى رقم واحد عندك هو: Tuberculous Abscess لكن ممكن يكون عادى Non specific inflam. eg. staph, strept., etc.

* Suppurative lymphadenitis.
ال wall متكلفة Thick & enhancing وطبعاً معاك فى ال DD بتاعك
↳ Malignant LN, Neck Abscess, 2ry inf. or branchial cyst
والتفرقة كالعادة بال history & clinical presentatn ثم بعدها Aspiratn cytology

* Sarcoidosis:-
* large LNs + homogeneous enhancement.
* DD.: Infectious Mono-Nucleosis
Viral Infections
Histo cytosis
Castleman's disease

الشرح الرئيسى فى
1) History
2) CIP
3) Biopsy ✓

⊛ Lymph Nodes calcification:-

* Non-Neoplastic:-

1- TB, Sarcoidosis "& other granulomas"
2- Scleroderma
3- Castleman's disease
4- Amyloidosis
5- Pneumoconiosis

* Neoplastic: الأكثر ما بين malignant مفيش Ca.

1- After ttt of lymphoma, deposits.
2- Some tumors, eg.: Thyroid, breast, prostate, ovary & lung

So Cervical lymphadenopathy

Clinical
* Known Inv → Deposits
* Known lymphoma → lymphoma
* Known Sarcoidosis → Sarcoidosis

Imaging
* Shown Inv → Deposits
* Bulky, Homogenous, No Ca → lymphoma
* Nodal Ca → TB, Inflammatory
* Necrotic → Deposits, "

Cervical lymphadenopathy for biopsy ← لو مش عارف تحدد حاجة معينة تقول
اوعى تتطوع وتقول تشخيص معين من غير ما تتأكد منه

NB- CX LNs + splenic lesions → your 1st DD is lymphoma TPO.

⊛ Neck Abscess:-

- Usually arise on top of a pre-existing lesion.
- Air inside ∃ abscess → 1) Intervention "Aspiration"
  2) Gas producing infection.

Cystic lesion + enhancing wall + Air inside = Abscess

⊛ Septic thrombosis of the internal jugular vein:-

هاجه تشبه ال abscess لكن ○ الأمراض venous thrombosis بعض
عليه بيعمل marginal enhancement سواء كان septic أو لأ
- بعض على ال IJV في الناحية الثانية وقارنه بين الاتنين.

⑥ Infrahyoid

Salivary Glands

Anatomy
Stone Disease
Sialadenitis
Salivary Neoplasms

Technique:-

* Scan starts from inferior border of the mandible up to the skull base
* Some times Coronal images are needed → we start posteriorly from the cervical spine → up to the PNS anteriorly.
* Cuts: 3-5 mm
* Both: Axial & Coronal
* Suitable view: لازم متوسعش ال field قوي عشان الصورة تطلع اطلع و متعملوش قوي عشان مفيش حتة تضيع منك في التصوير
* Bone & soft tissue window.
* Symmetric patient position
* Contrast Injection

القاعدة بتقول انه كل حالات H&N عاوزه حقن صبغة ما عدا حالات الروتين PNS, petrous

Imaging Modalities for Salivary Glands:-

1) plain X-Ray: Stones, calcification, bone erosions ... etc.
2) Sialography: Radiolucent stones, sialecsis, duct displacement & amputation.
   parotid opening: 2nd Upper molar → inject dye
3) U/S
4) CT
5) MRI

N.B.

Salivary Neoplasms

Epithelial tumors	Non-Epithelial tumors
Adenoma	Hemangioma
Carcinoma	lymphangioma
Warton's tumor	lymphoma
	Lipoma
	Sarcoma

Anatomy of PPS راجع



Normal parotid Gland:-

At the level of bone of the tongue (Axial cuts)

وال Tongue هتلاقي ال oropharynx ← وعلى الجانبين هتلاقي ال parotid

وهتلاقي ال Superficial & deep lobes → retromandibular vein

في ال MRI ← في ال T_1 لونها فاتح شويه وفي ال T_2 بتظهر أغمق شويه

Normal submandibular Gland:-

- Subcutaneous gland
- Behind ramus of the mandible

بتنزل مجموعة مكونة من ال LNs ← submandibular LNs.

في عضلتين الاتنين ant. belly of digastric وبينهم ال submental group of LNs

Salivary Calculi

5:15 min

* submandibular: 80%, parotid 19% & sublingual 1%
* 25% are multiple
* 20% Radiolucent

هتبص على ال Gland هتلاقي كبيره وشكلها غريب هتفكر انه فيه tumor ← ده ممكن

طبعاً لكن لازم تبص على باقي ال cuts ← لو لقيت ال Stone يبقى ده salivary stone

↳ Heterogeneously enhanced gland + stones in z duct.

على بالك حجم ال Stone ممكن يكون كبير وشبه الزلط.

Submandibular Sialography:

عند ال tongue ← ارفعه هتلاقي ال midline على جانبين هتلاقي فتحتين صغيرين "punctum" دخل الصبغه واعقم

⊛ Stenosis & Dilatation of parotid "stenson's" duct

"اسم Stenson ده مشهور في امتحانات الشفوي قوي ← مش عارف ليه؟"

- ال duct بتاعات ال parotid مش بتمشي على زي ال submandibular و وتفتح على طول ← لأ دي بتلف تحت الجلد بتاع ال cheek وتلف مسيرة كويس وبعدها تفتح جوا فم العيادة ← (7 : 36 min) بتكون ضيقة أحمد T1 وأبيض T2 عشان ال Secretions ماتشيلش في حاجة ← لو subcutaneous buccal space

- N.B. Normally we can't see Z duct, unless contrast material is injected or there is a pathological condition in Z duct.

Salivary infection & Inflammation

- ال Inf معناه إن ال Gland بقت swollen وشكلها Heterogenous لكن أهم حاجة تبص على ال fat اللي جنبها لو متكرر يبقى دي أكيد Inf.
↳ Dirty or Reticulation appearance of the fat.

- ال Clinical presentation أول إن الجراح عمل العيادة Aspiration قبل ما يبعتوها ضيقاً هيساعد قوي في التشخيص

- Marginaly enhanced cystic lesion → Abscess in Z gland.

* Chronic Infection:

- زمان كان ال Sialography أبدع حاجة لتشخيص ال Ch. Inf لكن دلوقتي عندنا C.T & MRI ← فكان في إشكال وأنواع غريبة وإسامي إيجيب مثلاً

- punctate sialectasis
- Globular "
- Cystic "

من الصورة: نقط، كور، بحيرات

Leafless fruit laden tree والتشبيه الأكثر رومانسية !!!
يعني شجرة صغيرة ورقها محمل بالثمار ☺

- Aetiology: Recurrent Inf., Granulomatous & Autoimmune disease
- Calculi are seen in 2/3 of cases.

- بص على ال Gland وحجمها وشكلها ← بص على ال fat وال planes بتاعته وشكله
← بص على ال Skin وهل فيه thickening ولا لأ.

⊛ Autoimmune diseases:- مشهورين هنا في ال lacrimal G.
eg. Sjogren's disease, SLE, Rheumatoid ... etc.
اكبر أهم واحد هنا في ال Salivary G. هو ال Sjogren's & وده أهميته لأنه
مرضى Sjogren's عندهم احتمال كبير جداً "44 ضعف" ان يكون عندهم lymphoma
- بتعرف ال Sjogren's لما ال ← ال تنين glands كبار enlarged
& heterogeneously enhanced & Gland is full of cysts.
C/P: Recurrent tender glandular swelling.
- اهم حاجة في عيادة ال Sjogren's ان تستبعد ال NHL ورم جديد
- في ال MRI كالعادة اسود T_1 وابيض T_2.
- لازم تتعين على ال parotid duct ← هتلاقيه في ال subcutaneous & masseter
↳ Not seen if Normal, if dilated → Seen.

⊛ Salivary Cystic lesions:- 5% of salivary G. masses.
مشهور في عيانين ال AIDS Bilat, almost symmetrical cystic lesions بيكون عندهم
ايه الفرق بينها وبين ال Sjogren's ← ال history ان ده عنده AIDS
All salivary cystic lesions are:-
1) Warthin's tumor
2) lympho-epithelial cyst.
3) 1st branchial cleft cyst.
4) Sialocele
5) Ranula
6) Abscess
7) Necrotic LN.
8) HIV → multiple bilat. cysts. "بتجي في الامتحانات الأجنبية زي ال FRCR مثلاً"

خلصت رمضان 2013

⊛ pleomorphic Adenoma :-

- The Commonest Bg salivary G. tumor "well defined lesion"
- pleomorphic Adenoma Can be bilat. مهم جداً تدور في باقي ال glands
- Represents 95 % of salivary G. manes.
- 85 % occurs in z parotid gland.
- 25 % Turn malignant if not ttt.

- مقارنة بالباقي هتلاقيه اسود "رمادي" T_1 أو ابيض واضح قوي T_2 وبتنور بعد العينة
- صعب جداً انك تفرق بين ال Adenoma وال 2ry enlarged salivary G. dt Calculi
لأن في الأغلب هتلاقي ال gland enlarged & heterogeneously shaped ←
① clinical presentation : C/P of infecto Vs tumor عكس الفرق الأساسي
② presence of stones
③ fat around z gland → Reticulation & dirty.

- خلي بالك انه في اي man in z parotid gland ← كده كده بيشيلوا ال superficial lobe of z gland حسب مدى خبرة ال biopsy ولا غيره بغض النظر هي Bg or Mal. mass

⊛ Warthin's Tumor :- Adenolymphoma or lymphomatous Adenoma

- 2nd most Common Bg parotid tumor
- 12 % of Bg parotid tumors
- Age : 40 - 70 yrs. ♂ : ♀ = 3 : 1 ☹
- أشهر ليه هو warthin's ولو قلت ليه lymphoma لأنه ده Bg مش Mal
- * Cystic & Solid Component inside z parotid G. مميز جداً ليه
- * Commonly Bilat. tumor
- * 20 % Multicentric, Unilat. or bilat.

لو ال Warthin's طلع في أي حتة خارج ال parotid في ال neck ← مش هتعرف تميزه ← هتوصف ال lesion وال Biopsy هي اللي هتجيبه

- * C/P : painless parotid mass, 90 % of patients are smokers
malignant transformation in less than 1 %.

- لو ال Cystic Component صغير ← مش هتعرف تشخص Warthin's وهتقول ده ← pleomorphic Adenoma لأنها الأشهر هنا

- راجع هل في فرق بين warthin's و Warton's ولا ايه بالظبط ؟؟!!

Sailosis:-

ده شخص كل مشكلته ان ال parotids عنده كبره ← تعوره ← معندوش أي حاجه

- Ch. nonspecific enlargement of z parotid gland.
- Bilat. symm. enlarged gland.
- Non-inflam., Non neoplastic Condition.
- May be associated è DM or some medications.

Salivary Neoplasms

- Epithelial Tumors:
  - * pleomorphic Adenoma
  - * Warthin's tumor
  - * Mucoepidermoid Carcinoma

كل ما كان حجم ال Gland أكبر ← كل ما زاد احتمال ال tumors ←

- parotid 80%
- Submandibular 10%
- Minor salivary G. 9%
- Sublingual 1%

لكن في المقابل احتمال ال Malignancy في ال Glands الأصغر اكتر بكتير من ال أكبر

↳ Malignancy is higher in: Sublingual > minor S. G. > submandibular > parotid G.

* 93% of Salivary G. tumors are of epithelial origin.

- خلي بالك ان ال deep lobe of z parotid بتعتبر لو حصل ال minor salivary G. وعشان كده قلنا زمان في ال PPS لو لسه فاكر ان ال malignancy كتير اطنه دي

ضعف جدددددد ان ال Imaging فقط اذا كان ال tumor ده Bg or Mal.

very small, well defined, smooth margins مثلاً الا لو في حالات نادرة الحاله واضحه جداً

فده احتمال كبير قوي انه Bg. ولو في المقابل حاله زي الطبيعي وال tumor عندها حجم ←

very large, infiltrative, with LN metastasis → mal. دي اقرب لل

لكن في غالبية الحالات انت مش بتعرف تحدد بالظبط ال mass دي Bg or Mal.

- طب امتى تلاقي tumor صغير ومدور وظريف كده وكل اللي بيشوفه يقول عليه ده Bg

لكن انت قلت ان ده ممكن يكون Malignant ← ما الحياه اللي فيه تكون قليله " لأن ال Bg فيه fluid اكتر بكتير من ال Mal." ← وفي ال T2 هتلاقي ال Bg ابيض ومنور في ال T2 اكتر من ال mal. ← لكن دي قاعده ضعيفه جداً ولا يعتد بيها في معظم الأحيان ← اللي اسمه من behaviour of z tumor

لكن لو لقيت tumor ماشي مع ال Bg وفي ال T2 مفيهوش حاجه كتير قول ان ده شكله Bg

Bg lesion however mal. couldn't be excluded ← لكن ال Mal. لا يمكن استبعاده

⊛ Muco-Epidermaid Carcinoma :-

- هتعرفها بالأنسجة من الـ invasion & infilteration الرهيب في الحالة دي.
- طبعاً كلنا الـ deep lobe of the parotid مشهور إنه بيطلع منه malignant tumor
- لو لقيت في الـ mass دي فيه Internal breakdown يبقى دي غالباً malignant

Non-Epithelial Tumors

⊛ Hemangioma :-

- الـ parotid hemangioma موجود وبنشوفه كتير في الـ clinical practice
- The most Common salivary neoplasm in children.
- Carcinoma occurs in older children
- C/P: Rapidly enlarging mass & bluish skin discoloration
- بتعرفها كالعادة بأنها ← Strongly enhancing lesion وفيها C.T بالـ phleboliti
- خلي بالك إن الطفل ممكن مولود بالـ hemangioma ← اللي دي aquired ← بتكبر مع الوقت ← وهي واضحة تقل تاني لو هدها وحجمها يصغر.
- أما في المقابل الـ lymphangioma أو الـ cystic hygroma اسمها الأشهر ← دي congenital يعني الطفل مولود بيها ومع الوقت بتكون كبيرة وواضحة
- * في الـ MRI ← T1 سود وفي الـ T2 أبيض قوي وبعد الصبغة strong enhancement
- * في الـ CT ← قبل الصبغة ممكن تشوف الـ phleboliti وكمان بعد الصبغة عشان تميز الـ lesion وتعرف إنها دي: hemangioma

⊛ lymphangioma :-

- other names: lymphangioma simplex, Cavernous lymphangioma & Cystic hygroma.
- 90% of Cases present By the age of 2 yrs.
- زي ما قلنا قبل كده ← دي cyst كبيرة جداً على أي جانب الـ neck وما شكله في حاجات كتيرة جداً منها الـ parotid (D.D: Thyroglossal cyst & branchial cyst)
- من الحاجات المميزة جداً ليها في الـ MRI إنها فيها multiple fluid levels

- زي ما قلنا إن الحيا مولود بالـ lymphangioma وواضحة وكبيرة في رقبة الطفل
C/P: painless, large cystic neck swelling.

⊛ Intraparotid LNs:-

احنا قلنا عندنا 3 اماكن مشهورة ال LNs بتطلع فيها في ال neck

1) submental 2) Submandibular 3) Deep to the sternomastoid muscle

لكن في اماكن اقل شهرة زي ال LN داخل ال LN "inside" the parotid G.

← هتلاقي كور كتيرة جوا ال parotid

- طب تفرق ازاي عن ال Warthin's ← ال cystic Component

ال ← pleomorphic Adenoma ← ال single (مش multiple)

- لكن ال LNs طبعاً multiple ← لو لقيت العيان معاه مرض في ال neck

Cervical lymphadenopathy ← يبقى ال intraparotid LNs دي جزء من ال

ال Cervical lymphadenopathy اللي عند العيان ده لكن لو مرضها LNs داخل ال

parotid يبقى دي ← Intraparotid lymphadenopathy

Aetiology:
- Hyperplasia
- Viral or bacterial infection
- Granulomatous disease
- lymphoma
- Metastatic deposits

طبعاً كالعادة مش هتلاقي ال LNs طبيعية داخل ال parotid لا لو حصل لها ← enlargement

⊛ lymphoma:-

- Any lymphoma in the salivary G. is rare.
- 80% occurs in the parotid G.

اوعى تنسى ال AIDS وال Sjogren's ليهم علاقة قوية بال Salivary lymphoma

⊛ Intraparotid lipoma:-

- Usually accidentally discovered

هتصورها هتلاقي فيها Fat ← الفرق ال

	Hemangioma	Lipoma
CT	رمادي	اسود
T_1	اسود	ابيض
T_2	ابيض قوي	اسود
Contrast	هتنور ابيض	لا

Thyroid Gland

- Conical in shape
  - Apex at the thyroid cartilage
  - ↳ Base at 5th or 6th tracheal cartilage

- الطبيعي بتاعها الدهون فاتح "hyperdense" مش غير مبينة لأنها Iodine كتير
  ولو حقنت مبينة هتكون Strongly & homogenously enhanced

*B) Supply:
- Sup. thyroid a. from Z ECA.
- Inf. thyroid a. from Z Thyrocervical trunk.

⊛ Clinically, patient may present with:-
- Thyroid enlargement or mass.
- Compression or invasion of: larynx, trachea & oesophagus
- Retrosternal extension
- Sup. mediastinal $

⊛ Thyroid lesions:-

Benign 95%	Malignant 5%	
Hyperplastic Nodules	papillary 80%	Histological types
Adenoma	follicular 15%	
Thyroid Cysts "<1%"	Medullary 3%	
	Anaplastic 2%	

⊛ Thyroid Nodules:-
- 4-7% of adults
- 95% are Colloid nodules
- May be: Adenoma, Cyst, focal thyroiditis or Carcinoma

- الـ Thyroid زيها زي الـ Salivary G. مش بنعرف الـ mass دي Bg ولا malignant ولا الـ
  لو في علامات واضحة لـ malignancy تكبر لو شبه الـ Bg ← الإحتمالين موجودين
  أكثر في الـ Thyroid غدة معظم الـ Nodes بتكون Bg وغدة Nodular Goiter
  إلا لو الحياة فيه علامات الـ malignancy سواء بالـ history, clinically or by imaging

*Malignant incidence in a single nodule is up to 15%, while in multiple nodules it's only 4-7%

⊛ Nodular Goiter:- 3-5 % of old females.
- Multiple, Uni or bilat., symm. or asymm. nodules
- Enlarged thyroid lobes c̄ focal non-enhancing lesions + matrix calcification
- Retrosternal extension may be present "75% ant. & 25% post mediastinum"
- Areas of hage, Cyst formation & Calcification
- Tracheal deviation & narrowing are common

⊛ Thyroid Cysts:- نادره جداً لدرجة انه دمروح مشافش ولا واحده !!!
- Mostly att degeneration of one of ∃ thyroid adenomas.
- 20% of thyroid nodules.
- High protein denisty → ↑ denisty > fluid

Thyroid Cancer

كلهم شبه بعض ☺

⊛ Non diagnostic signs:-
- Large sized Gland
- Matrix calcification
- Cystic changes

⊛ Diagnostic signs:
- local invasion.
- LN deposits.
- Distant metastasis.
± Solitary lesion ?!

⊛ Papillary Carcinoma:- 80 % of cases
كل الأنواع الـ histological شبه بعض لكن لو قالك قول أحد معين قول papillary
وزي بالأرقام 80% واكبر واحده فيهم
- مشهوره بالـ ← lung "Miliary" Deposits مميزه جداً لـ papillary
- مهم جداً انك تبص على الـ LN والـ involvement وعلامات طرفيه
↳ BCoz LNopathy suggests malignancy.

⊛ Follicular Carcinoma:-

- تاني واحد بعد الـ papillary ← 15% فقط ← اقل بكتير من الـ 80%.
- شبه مستحيل تميزها من الـ papillary أصلاً
- خلي بالك ان الـ Isotope scan والـ MRI بكل الـ modalities بتاعتهم مش هتفرق الـ histological من بعض ← وعشان كده الـ Biopsy اول fine Needle Aspiration هي الحل في الحالات دي.
- انت لو عرفت تقول دي lesion ← Bg or Mal. يبقى تمام قوي بالنسبة لك.

⊛ Medullary Carcinoma:- only 3%

- Metastatic deposits usually calcify eg. liver deposits.
- May be part of MEN I or MEN II.

⊛ Anaplastic Carcinoma:- The rarest 2%

- Most aggressive type لكن حالته مفيش حاجة مميزة ليها.
- لو في large area of necrosis ده ممكن يخليك تزود احتمال الـ anaplastic لكن عمرك ما هتقول histological type في التقرير ← ممكن لو زنقك في الامتحان فقط

Retrosternal Extension ← في الـ Thyroid بصفة عامة لازم تعلم على الـ
وعشان تعلم عليه صح ← لازم تكون شايف في الـ cut ده الـ sternum قدام والـ Thyroid نازل منغوز لتحت وراء الـ sternum لكن من غير sternum متكمش عليها

⊛ Malignant Thyroid Tumors: MEN I & II

* MEN Type II A:-
- Medullary Carcinoma
- pheochromocytoma
- Parathyroid Adenoma

* MEN Type II B:-
- Medullary Carcinoma
- Mucosal neuroma
- Marfanoid facies

* Autosomal dominant disease
Younger patients: 35 yrs.
Bilat. in 80% of cases
↑ serum Calcitonine

Thyroid Lymphomas:-

كالعادة مش هتعرف تميزها من أي malignancy تاني والـ LNs في الـ neck
مش specific ←
- اختصار السكة والعمل FNAC or Biopsy

Deposits:-

- مرضوا زي زي أي Thyroid malignancy
- الـ melanoma كالعادة مش بيقف في وشها أي حاجة

Thyroid Gland Ectopia

V. important in the clinical practice

- دي thyroid طالعة في مكان غير مكانها

Lingual Thyroid:-

- Thyroid tissue remaining along the course of the thyroglossal duct
لأن الـ Thyroid في الأصل بتطلع تحت الـ tongue وبتنزل لتحت لحد المكان الطبيعي بتاعها
- lingual thyroid is the most common site of ectopic thyroid → 90%
- معظم الحالات الـ thyroid كلها أول ما بتكون موجودة في الـ tongue و ممكن يكون في lingual فوق و thyroid تانية في مكانها الطبيعي تحت في الـ neck
- مهم جدا جدا أنك في أي حالة الـ neck ظاهر وفارغ في الأفلام عندك، انك تعلم على الـ thyroid في مكانها الطبيعي ولا لأ ← لأنها هتبقى فضيحة بجلاجل لو قلت الأسطمبة بتاعت الـ Nor. thyroid والعيال عندها lingual thyroid
- بتعرف أن الـ lingual تأخذ hyper dense mass في الـ Base of tongue وممكن فيها foci of calcification ومش بتشبه أي ← (معروف tumor) وأهم حاجة انه مفيش thyroid في مكانها الطبيعي في الـ neck ← lingual thyroid
- مهم جدا جدا أنك لو لقيت lesion في الـ base of tongue ← لازم تحط في اعتبارك الـ lingual thyroid ولازم تقول للجراح كده لأنه لو شالها على أنها mass عادية ← وفي 70% من الحالات العيال مفيش thyroid tissue غيرها ← هيجيلها hypothyroidism بسبب انك حافظ مش فاهم.

Any Mass in the base of tongue → look at Nor. thyroid 1st then start your traditional DD of masses of tongue base BCoz it may be Lingual thyroid

2013

Thyroid Inflammatory Lesions

عادة ال Thyroid معانا ← مش هتعرف تفرق أنواع ال Inflammation من بعض ← كلهم نفس الشكل ← التفرقة بيها بال clinical & history والأحسن هو ال FNAC & Biopsy.

* Non-specific Imaging findings in all types:
- Diffuse enlargement of the gland.
- Obliteration of the periglandular fat planes
- Areas of break down i.e. Abscess.

في نوع واحد هتعرفه بال spot Diagnosis وهو Riedel's Thyroiditis لأن ال Gland بيكون مليان fibro-sclerosis وده بيعدي وشمله ال Retro-peritoneal fibrosis & sclerosing cholangitis.
طبعاً هي تحولت إلى fibrous tissue ← هتكون ال MRI لو T1 ولو T2 واحد واهم حاجة لو T2 دي. ولو هتشوف صفة ال thyroid tissue هتكون enhance
- وفي ال CT هتلاقيها بيضا ← Non-specific finding.

Parathyroid Gland

- حالات ال hyper-parathyroidism بتتشخص بال clinical & lab criteria ومش محتاجين ال imaging إلا لما نحدد بالظبط مكان ال parathyroid Adenoma
- في ال MRI or CT مش غير ← clinical & lab محترم هتقول إن ال mass أو ال adenoma دي طالعة من ال thyroid نفسها ← يكون لو دكتور محترم هيقول إنه عارف إنها parathyroid Adenoma وإنه باستعمال ال imaging تشوف لو فيها حاجة
↳ eg. size, extension into surrounging & LN metastasis.

* Suggestive Criteria:
- Neck mass "The lesion itself or 2ry LN"
- Vocal Cord paralysis.
- Hypercalcaemia
- Association è brown tumor.

Notes

Maxillofacial Imaging

upper, Middle & lower Face ← بنقسم ال face الى 3 اجزاء

At the level of roof of orbit

middle face الجزء الاوسط

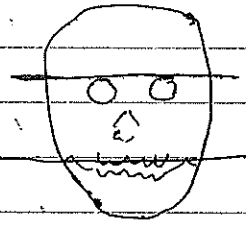

At the level of space bet. upper & lower Teeth

Technique:-

* Thickness : 3mm → زمان but now 1mm → for Reconstruction images.
* Include the mandibale & frontal sinuses (عشان لو ظاهر يا مفيد ومش حاجة)
* Coronal images either direct ← (hematomas مهم تنزل العيانة على وشه وشه وراح وملاقاه hematomas)
  or ReCon Coronal images ← هي دي اللي بنعملها
* Symmetrical patient positioning may be difficult (according to severity of the Cone) عشان العيانة وراح ومدهول فصعب تظبطه يبقى مش شمال
* 3D imaging هعمله بعد وكويس جداً
* Bone Algorithm 2000 HU ← يعني نصوره bone window بس

لكن دلوقتي بنصور (bone & soft tissue windows) عشان نشوف كل ال injuries وبنطلع:
كمان لفوق بال soft tissue عشان نبص على ال brain مثلاً brain herniation
والأجهزة الجديدة ممكن تصور العيانة مرة واحدة bone بس والجهاز يعمل processing ويطلع ال soft tissue

Scaning:-

- Axial: start at the hard palate inferior & up to the frontal sinuses superiorly ← (ده الروتين) ← نزل ال PNS بالظبط
- Coronal: start from post part of sella (post part of sphenoid sinus) & ant. up to the nose ← (ده الروتين برضوا)

لكن هنا قلنا ان احنا لازم نبص على ال mandible في ال axial كمان ممكن نزود ال (scanning area) لحد آخر ال mandible من تحت ولو مش عاوز عادي هو هيطلع في ال Coronal لكن لازم انك تجيب ال face كله مرتين ← Axial
Coronal

Aim of imaging:-

تشوف الـ # وتطلع اسمه

1) Detect fracture lines: Extent, Comminution & Displacement
2) Soft tissue injuries (Orbit) "اهم حاجه تبص عليها هي الـ Orbit"
3) Intracranial complications.

غالباً في معظم حالات الـ maxillofacial # التقليدية هتلاقي الـ brain غالباً free
لأن ربنا عامل الـ face زي الـ ٤ صواريخ بتاع الأربيه ← باخد هو الصدمة ويتفشفش هيت
جته والـ brain يفضل سليم

Anatomy:-

الـ Anatomy مفيهوش حاجه جديدة ← تقريباً نفس الكلام بتاع الـ H&N العادي بتاعنا

Regular anatomy CBY — عند الـ level بتاع الـ hard palate
→ Ant → PNS → max sinus, Nasal septum & turbinates
→ Post → med. & lat. ptrygoid plates, Cervical spines
→ lat. → Ramus of the mandible & styloid process

لما نطلع نفوم الـ Ramus of the mandible هيتقسم الى نقطتين ولازم نعرف اللي هي
(Condyloid process) ← (Coronoid process) وكمان تاني اكبر ورا اللي هي
وهتلاقي مسيرا الـ Zygoma وحدي مهم جداً هنا ← (later)

لما نطلع نفوم الـ orbit هيظهر ولازم تبص على الـ Nasolacremal duct
ورابع الـ orbit وهتلاقي باقي الـ Zygomatic arch وهورا هتشوف الـ
sphenoid sinuses

★ في الـ Coronal ← نفس الـ anatomy بتاع الـ PNS
sinus lataeralis
middle turbinate
الـ air cells اللي تحت ← bulla ethmoidalis

② Max. fac.

11 min

Maxillofacial fractures

Simple
- Orbital wall
- Sinus wall
- Nasal bone
- Zygomatic Arch

Complex
- Zygomaticomaxillary Complex # (الأكثر)
  - Tripod #, Trimallar #
- NASO + Ethmoidal (الأكثر حدوث)
- + الأنف + Frontal
- maxillary

Transfacial (الأكثر انتشاراً)
- Le Fort # I, II, III
- Smash injury
- "non-classified" العظام وشدة تهشمها لا يمكن تقسيمه
- Multiple #

others

Mandible & Skull base # ← ليها تقسيم لوحدها

⊛ Nasal Fractures:-

- The Commenest "50% of facial Injuries"
- "bcoz it's the most prominent
- The Thinnest

→ sutures

- خلي بالك انه الـ Nose فيها sutures وده ماشية بالطول "في الـ X-Ray" لكن الـ Fracture line تكون بالعرض لأن الـ direction of trauma يعني الـ # بالعرض
- الـ CT مش ضروري في كل حالات الـ Nose لكن لو شاكك انه في # Complex مثلاً في الـ ethmoid
- ← بنحتاج CT لو كسر ولو شاكك انه في bone fragment دخلت في الـ orbit مثلاً

* septal hematoma:
- Interfere c̄ bl. supply → Cartilage necrosis
- May be infected → septal abscess.
- May organize → impair respiration.

2013 الدرس

(*) Zygomatico-Maxillary Complex #:-

- The 2nd most Common facial # "after nasal #"
- dt blunt trauma to the cheek "malar eminence" بونية "تكمة" في الوش
- Detached zygomatic bone at its 4 attachments:

① frontal ② sphenoid ③ Maxillary ④ Temporal

ال Zygoma دي عظمة ناشفة وقوية جدا، صعب جدا جدا انها تتكسر ← لكن لما بتتخبط بتنفصل كجزء على بعض من العظم اللي حواليها. زمان كانوا معتقدين ان ال Zygoma ماسكة بـ 3 sutures للعظم اللي حواليها ومن هنا كان الاسم بتاع زمان # Tripod او # Trimalar لكن ده طلع غلط ← لكن حاليا عرفنا انها 4 sutures ومن هنا ظهر الاسم الجديد ← # Zygomatico-Maxillary

- ال Zygoma ماسكة مع 4 bones ←

الاولى مع ال maxillary bone اللي جوا ال "max. sinus" ودي اسمها maxillary suture ودي اول واحدة قدام جنب ال nose على الناحيتين وكانت في ال images

1 → Ant. wall of the maxillary sinus.

- التانية مع ال frontal bone فوق وجوا ← "up & lat." ودي في ال images "maxillary frontal suture"

1 → lat. Orbital wall.

- التالت ده مع ال sphenoid bone وده من جوا خالص داخل ال orbit صعب جدا جدا انك تشوفه في الاشعة وقبل ال CT اصلا مكانش حد يعرفه "وعشان كده كانوا معتبرينهم 3 sutures فقط" وده اسمه Zygomatico-sphenoid suture "دماغك فيه"

- الرابع "أو تالت واحد مهم" ← بين ال Zygoma وال Temporal bone وده موجود من جوا عند ال Zygomatic arch ← بتشوفه في ال lat. Sagittal view من جوا خالص.

* Infraorbital foramen is usually injured c' 94% nerve injury.

في 3 حاجات لازم تعلق عليها في أي حالة Zygomatico Maxillary Complex :-

1) post. displacement of the Zygoma

اللازم تقول الـ Zygoma في مكانها ولا اتحركت لورا ولأنه مهم جداً الموضوع ده بالنسبة لجراحين التجميل لأن الـ Zygoma هي اللي بتعمل الـ Contour بتاع الـ face ولو تأخر في إرجاعها لمكانها هيحصل Fibrosis فيها والـ deformity هيكون صعب قوي يتصلح

2) Med. & lat. Rotation:- وللازم كمان تقول هي اتحركت قد ايه ← كام سنتيمتر؟!

لازم كمان تقول تأثير الـ muscles على الـ Zygoma لأنه ممكن يحصل med. or lat. rotation ← تعرفها ازاي ← بص على الـ maxillary sinus "خلي بالك" الـ Zygoma هي الـ ant. wall of z sinus وبص على حجم الـ maxillary sinus نفسه زي التاني "لو سليم" ولا أصغر ← لو أصغر يبقى حصل medial Rotation ولو الـ Zygoma لفت لبره يبقى حصل lat. Rotation

3) Affection of the Orbit:- حوالي 1/3 الحالات الـ orbit بيكون مكسور.

لأن الـ orbit عامل الـ roof بتاع الـ max. sinus فلو حصل كسر في الـ Zygoma او الـ maxilla ← الـ orbital contents هتقع لتحت داخل الـ maxillary sinus ← حجم الـ orbit هيقل والـ Globe نفسه هينزل لجوا والعين بتبقى enophthalmos وبالتالي diplopia ولو مش صلح الكسر ده بسرعة ممكن تقلب لـ permenent Diplopia والـ orbit لازم نشوفه في الـ Coronal لأن في الـ axial مش هيكون واضح

So, we must comment on:-

1. posterior displacement of z Zygoma
2. Med. or lat. Rotation of z Zygoma
3. Affection of z Orbit & its Contents.

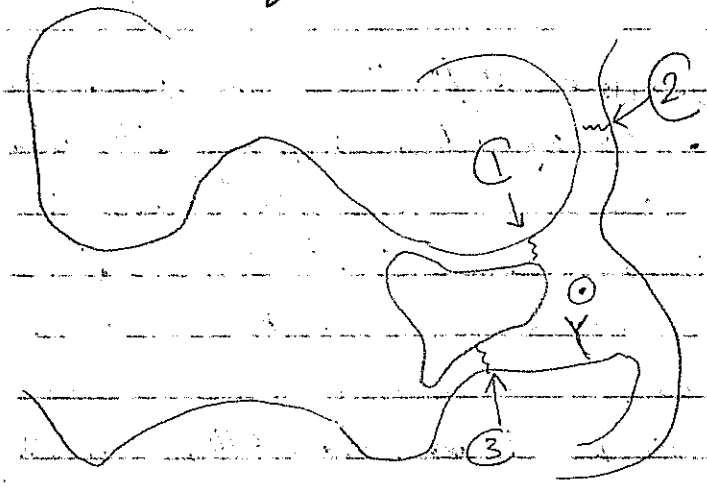

The lines of Dolan & Elephant of Rogers

1) Zygomatico-maxillary
2) Zygomatico-frontal
3) Zygomatico-temporal

مثال للتعري

*CT Scan showing :-

Rt sided midfacial injury with # lines affecting: ant. wall of Z max. sinus lat. wall of Z max. sinus, lat. orbital wall & Zygomatic arch.

There is no bone fragment are seen within the maxillary antrum or Z orbit

There is post. displacement of Z Zygoma e' med. rotation ← med. lat.

There is opacified Rt max. antrum cf. hage

Orbital floor is intact with no bone fragment inside the orbit ← Coronal

The med. & lat. ptrygoid plates are intact ; Lefort # عشان ال

Soft tissue: Globe is intact "no rupture", all orbital contents are free e' no bony fragments inside

الخلاصة : النقط اللي بتتعطي في الريبورت هي كالآتي :-

1) Mid facial injury 2) Rt or Left or both.

3) fracture lines : —, —, — & —

4) Post. displacement of Z Zygoma — ال الازم تقول انه مميز لل # ده

5) Med. or lat. rotation

6) Orbital floor & orbital contents: Globe, soft tissue ↔ Enlarged: enophthalmos. Reduced: exophthalmos.

7) Contents of Z maxillary antrum: Blood, bony fragments — etc.

8) Med. & lat. ptrygoid plates.

9) Other soft tissue injury.

- اول متوصفش فقط ال # لكن حاول تقولها مين يعمله ده zygomatico-maxillary #

- اي opacity داخل ال maxillary antrum في نفس الناحية اللي فيها ال # اعتبر ده hage حتى لو الناحية التانية فيها برضوا opacity "الناحية التانية ممكن sinusitis"

- اول حاجة في ال Orbit بتقع جوا ال max. sinus هي ال Inf. Rectus m. فلازم تبص عليها هي بالتحديد وتعلق عليها لو فيها مشكلة

- ممكن تشوف حالة post-operative ← غالباً الجراحين بيصلحوا ال orbital floor ← و ال maxillary bone لكن ال zygomatic arch مش بيصلحوها غالباً

- ساعات الحالات بتيجي بعد العملية فلازم تعمل على ال ← metallic mesh اللي بيصلحوا بيها ال Orbital floor وال plates & screws اللي بيصلحوا بيها ال bones
- في حالات ال Globe بالكامل بيقع جوا ال maxillary sinus ← "26 min"

⊛ Blowout fracture:-

انفجار في عظم العين وتحديداً ال Floor

من اشهر الإصابات في العين ← مثلاً كرة تنس ترشق في العين مباشرة ← واحد من ال bony walls في ال orbit هيتكسر ← كل الناس هتقول ان اضعف wall في ال orbit هي ال med. wall ← وهي من اسمها lamina papeyrcia "الطبقة الورقية" بكده غلط لأن ربنا سبحانه وتعالى عامل العظم فيها طبقات متعامدة على بعض ال perpendicular trabecular فيمنع كسرها بسهولة ← لكن اول حاجة بتنفجر هي ال "Orbital floor"

- لو حصل trauma للعين من حجم اكبر من حجم العين "مثلاً كرة تنس" او بكمية "بونية" ؛ العين ← لأنه لو حجم اصغر "رصاصة او فرطوشة" هيخرج العين" ← كرة التنس بتزود الضغط بشكل مفاجئ داخل العين ← بيحصل انفجار في ال Orbital floor وتحديداً في اضعف نقطة عند ال infraorbital canal.

- ممكن طبعاً يحصل # في ال med. wall لكن الأكثر عرضة للاصابة هو ال Orbital floor.

- The commonest # point is the med. middle 1/3 of z orbital floor near the infra-orbital canal.



خلي بالك ان اول حاجة soft tissue فوق ال # هي ال inf. rectus muscle وهي اول حاجة بتقع "لكن ال muscles بتقع بعد ال ← extra-orbital fat"

- Orbital emphysema = med. wall # ← المصدر الرئيسي للهوا داخل ال orbit هو ال ethmoid لأنه بيكون كتير وبالطول ← لكن ال floor لما بيحصل فيه # بيحصل hage وكمان في soft tissue كتير بيقع من ال max. antrum فبيقال الهوا اللي ممكن يطلع لل orbit ويعمل emphysema

- من البديهي ان اول عضلة هتتضرب في حالة ال # med. wall هي ال med. rectus m.

Orbital Lesions:-

* ocular pathology: Globe rupture
  Viterous hage
  Lens Dislocation
* Muscle entrapment: Inf. rectus "z Commonest" or med. rectus.
* others: orbital hematoma, intra-orbital bone fragments etc.

Globe Rupture:-

في ٤ علامات مهمة دكتور الرمد عاوز يعرفها

1- Flat Tyer appearance of z globe — العين زي كاوتش العربية اللي ناقص
2- Thickening of z post. sclera — من ال hage & oedema اللي موجوده
3- Hazy inner scleral margin — لأن ال viterous هو كمان مخبوط ومش طبيعي
4- Intra Ocular air "Sure sign of Globe Rupture"

N.B: Viterous Hemorrhage isn't a sign of Globe rupture, but it is a sign of Severe Globe injury. — ممكن ال Globe يكون intact وجواه hage

- ممكن غرطوشة او رشاية تعدي من ال Globe وتعمل نزيف يبقى ده اكيد عمل rupture

↳ If U see a foreign body inside z globe → Globe Rupture

- Fluid level in z glob = viterous hage ← ولكن بالضروره rupture زي ما قلنا

- لو العيار دخل جوا عينه كذا غرطوشة "بليه" ← المهم فقط هم اللي دخلوا جوا ال Globe.

Corneal laceration:-

ال (Cornea) كلها اتشالت وال ant. champer اختفت وال lens نزل للشارع على طول

Lens Injury: Subluxation

العدسة اتحركت من مكانها حاجة بسيطة

" " " " تماماً — Dislocation ← اسوأ واحده

" اتكسرت كذا حتة — Fragmentation

اسوأ واحده هي ال Dislocation لأن العين كده باظت خالص.

⊛ Muscle Entrapment :-

المصطلح ده معناه ان في عضلة اتزنقت بين الـ 2 fracture ends ← مكندلو # عادي والـ muscle فوقيه لكن مش متزنقه جواه ← ده مش M. Entrapement والفرق كبير جدا لأنه في حالات الـ Entrapement لازم الجراح يتدخل بسرعة ويخلص الـ muscle من جوا الـ # ويطلعها دعامة تحتها عشان متتعش تاني ويحصل permanent diplopia

Le fort fractures

- ده راجل مجنون ويعاني من الفراغ العاطفي وعنده مرض نفسي بشع اسمه رينيه لي فورت كان سنة 1901 جاب كذا جثة للبني آدمين طبعاً وعمل مزار تفاعلات مختلفة ويرمي حجارة كبيرة على وشه "اصل الفراغ وحش مكانش عندهم ابطال اوروبا زمان" ← بعد ما كسر جماجم ناس غلابة لقى المتشف "اللي يحرقه" ان الكسور على اختلافها بتمشي في خطوط معينة في الـ face وبناءً على الخطوط دي قسم الكسور الـ Le fort I, II, III زمان الجبع لي فورت ده كان معتبر ان I دماغه واحد لكن حالياً قلبوا التقسيمة و I ده اخفهم ضرراً و III دماغهم ضرراً.

- مبدئياً كده عشان تقول Le fort لازم تكون الـ pterygoid plate مكسورة وحسب باقي الكسور بنقسمهم الى I, II & III ولازم تكون يمين زي شمال # Bilat. Symmetrical

⊛ Le fort I :-

- # of the pterygoid plate + separation of Z hard palate & alveolar margin from the face → floating palate

الـ palate متعلقة في الهوا بيقص الوش من تحت وبالعرض ← اقلهم ضرراً لدرجة ان ده ممكن يحصل عمره ما شافه في حياته لأن العظم في المنطقة دي very hard bone وصعب يتكسر لوحده كده.

- Floating palate: Horizontal # affecting Z nasal cavity, & maxillary sinus above the hard palate "بيعدي والـ sinus من جواها" ← separation of Z caudal maxilla palate, alveolus, & dentations + Nasal pyramids + pterygoid plates

- هو مش بيعدي بالأسفل داخل الـ max sinus لكن عشان بيعدي ورا الـ pterygoid وتحتها عند الـ palate ممكن الـ max sinus كلها تدخل فيه.

⑨ Max. face

⊛ Le fort II "Pyramidal #":-

ده كسر هرمي الشكل من عند الـ nose بالعرض ونازل على الجانبين

- Apex at Z root of Z nose → lacrimal bones → ethmoid & med. orbital walls → med. orbital floor → walls of Z max. antra → ptrygoid plates
- Remains inf. to the Zygomatico-maxillary suture ... أهم حاجة
لأنه لو اتفك الـ Zygoma هيكون le fort III
- Intact: lateral orbital wall, Zygomatic body & arch.
- Post. displacement of Z fragment → dish face deformity →

التسهيل: ابن أبانك تشوف الـ ptrygoid plates لو لقيتها مكسورة يبقى ده le fort
← بص على الـ air ethmoidal cells لو لقيتها مكسورة يبقى ده Le fort II لو لقيت معاه
كمان Zygomatico-maxillary # "اللي هكتبناه في الأول" يبقى ده le for III

⊛ le fort III :- "Craniofacial disjunction":-

ده عبارة عن: Zygomatico-maxillary complex # معاه le fort II

* ptrygoid plates + Zygomatic arches + lat. orbital wall & floor + Ant. & lat. walls of Z maxillary sinus are intact.

- زي بالظ هيكون معاه الـ le fort III كسور تانية زي الـ nasal # & mandibular #
لكن ده يبقى association مع الـ trauma الأصلية "لأن le fort زي ما
كان بيستخدم relatively simple trauma وهي أكبر بيقع على وش الجثة لكن الحوادث
والانفجارات دلوقتي بتعمل كسور أكبر بكتير من le fort III"

NB- # of both walls of frontal sinus → CSF Rhinorrhoea لأن الـ
post. wall بتاع الـ sinus لما تكون في الـ dura على طول
# of ant. ethmoids → injury of Nasofrontal recess "duct". لازم تكون بالظ
مزل لأن الـ frontal sinus هتتقفل بعد الحادثة لأن الـ drainage بتاعها من
الـ frontal sinus لـ middle meatus اتقفل
- لازم تعلم في حالات الـ le fort كلها إن الـ Globe وكمان الـ Nasolacrimal duct

Naso Ethmoidal Orbital fractures NEO

⊛ Contents:-
Nasal bones, Nasal septum, ethmoidal Complexes & nasal Conchae
* Roof: Cribriform plate of ethmoids & z orbital plate of the Frontal bones
- The junction of both is z weakest point & is adherent to the dura.

ده لأنه واحد اضرب بوكس في مناخيره ← مناخيره اتكسرت ورجعت لورا وكسرت معاها
ال ethmoidal bone وكل ده رجع لورا زي الأكورديون

* Central Trauma → Collapse in accordion fashion → ↓ frequency of Comminuted fragments → ↓ Orbital injury (i.e. protective mechanism)
* Extension: post. to the: sphenoid sinus or optic foramen
sup. to the: cribriform plate → Rhinorrhoea
Ant. to the: Nasolacrimal ducts.

على بالك ان ال Zygoma وكمان ال maxillary sinus سليمة

زمان كنا بنعرف ال Rhinorrhoea بأنها تأخذ Intrathecal Contrast او بيعمله
والعيان بيتأكد على وشه وتصوره بال CT ← هتلاقي ال CSF نازل ملوون مناخيره
← بعدين دلوقتي بنصوره HRI Coronal وهو بيتم على وشه مش على
ظهره اسمه True Coronal T_2 او prone Coronal

⊛ Associations & Complications:- "FESS" nose مش هو مع مناظير ال
- 94% → Orbital # "med. wall"
- 72% → with lefort II, III #
- 40% → CSF Rhinorrhoea.
- 25% → frontal sinus #
- 30% → loss of Vision. "dt Globe rupture or optic n. injury"
- 20% → Nasolacrimal duct injury.
- 60% → Nasofrontal duct injury. "dt # of ant. ethmoids".

II Max face